

**CENTRO UNIVERSITÁRIO DO SUL DE MINAS  
MEDICINA VETERINÁRIA  
ADARIÉLEN CRISTIANE VIEIRA DA SILVEIRA**

**ÚLCERA DE CórNEA EM CÃES: relato de caso**

**VARGINHA- MG**

**2021**

**ADARIÉLEN CRISTIANE VIEIRA DA SILVEIRA**

**ÚLCERA DE CórNEA EM CÃES: relato de caso**

Trabalho apresentado ao curso de Medicina Veterinária do Centro Universitário do Sul de Minas como pré-requisito para obtenção do grau de Bacharel, sob orientação do Prof. Me. Sávio Tadeu Júnior.

**VARGINHA - MG**

**2021**

**ADARIÉLEN CRISTIANE VIEIRA DA SILVEIRA**

**ÚLCERA DE CórNEA EM CÃES: relato de caso**

Monografia apresentada ao curso de Medicina Veterinária do Centro Universitário do Sul de Minas, como pré-requisito para obtenção do grau de Bacharel pela Banca Examinadora composta pelos membros:

Aprovado em 00/00/00

---

Prof. Me. Sávio Tadeu Júnior  
Orientador

---

Prof. (título ex.: Dr./Me./Esp.) Nome do professor

---

Prof. (título ex.: Dr./Me./Esp.) Nome do professor

OBS.:

*Dedico aos meus pais, pois é graças ao esforço  
deles que posso concluir este curso.*

## AGRADECIMENTOS

Primeiramente gostaria de agradecer aos meus pais por me darem uma oportunidade que poucos têm, de terem uma família que colabore com aprendizado, de maneira emocional e financeira. Ao meu amor de quatro patas, Kadu, que de certa forma sua presença incentivou bastante a escolha do curso. Agradeço a todos os professores com os quais tive oportunidade de dialogar, tirar dúvidas e melhorar meu desempenho profissional. A todos que direta ou indiretamente contribuíram para a realização deste trabalho, muito obrigada!

“A dúvida é o princípio da sabedoria.”  
Aristóteles

## RESUMO

A úlcera de córnea ou ceratite ulcerativa é uma das patologias oftálmicas mais frequentes que acometem os cães. A causa constitui-se basicamente na lesão e inflamação das camadas da córnea, que é a estrutura mais externa do globo ocular. Deste modo, as úlceras de córnea em cães podem ser caracterizadas de acordo com a profundidade, dimensão e etiologia, podendo ser classificadas em superficiais, profundas e perfuração de córnea. Os sinais clínicos da doença podem ser identificados por desconforto ocular, lacrimejamento frequente, blefaroespasmos e fotofobia. O diagnóstico será definido através da anamnese, exame oftálmico completo e realização do teste com fluoresceína. Sendo assim, o tratamento varia de acordo com a classificação da enfermidade, utilizando medicamentos para auxiliar a cicatrização e diversas técnicas cirúrgicas. O presente trabalho visou relatar um caso clínico cirúrgico de Úlcera de Córnea profunda com a exposição da camada de descemet, classificada como descemetocele, em um canino, fêmea, atendida na Clínica. A tutora relatou que a paciente apresentava desconforto no olho direito. No exame físico específico, ao avaliar o bulbo ocular direito observou-se, opacidade, hiperemia conjuntival, vascularização profunda, blefaroespasmos, lacrimejamento e secreção. Foi realizado o teste de fluoresceína e com o auxílio da lâmpada de cobalto, a paciente foi diagnosticada com descemetocele. Para tratamento foi indicado a transposição córneo-conjuntival. Diante disso, a técnica cirúrgica mostrou-se eficaz, reparando e evitando a progressão da descemetocele e consequentemente ruptura corneal.

**Palavras-chave:** Ceratite ulcerativa. Exame. Cirurgia.

## **ABSTRACT**

Corneal ulcer or ulcerative keratitis is one of the most frequent ophthalmic pathologies that affect dogs. The cause is basically the injury and inflammation of the layers of the cornea, which is the outermost structure of the eyeball. Thus, corneal ulcers in dogs can be characterized according to depth, dimension and etiology, and can be classified into superficial, deep and corneal perforation. The clinical signs of the disease can be identified by ocular discomfort, frequent tearing, blepharospasms and photophobia. The diagnosis will be defined through anamnesis, complete ophthalmic examination and testing with fluorescein. Therefore, treatment varies according to the classification of the disease, using medications to aid healing and various surgical techniques. The present work aimed to report a surgical clinical case of deep corneal ulcer with exposure of the descemet layer, classified as descemetocele, in a female canine, treated at the Crystal Life Pet Veterinary Clinic. The tutor reported that the patient had discomfort in her right eye. On specific physical examination, when evaluating the right eye bulb, opacity, conjunctival hyperemia, deep vascularization, blepharospasm, tearing and secretion were observed. A fluorescein teste was performed and with the aid of a cobalt lamp, the patient was diagnosed with descemetocele. For treatment, corneal-conjunctival transposition was indicated. Therefore, the surgical technique proved to be effective, repairing, and preventing the progression of descemetocele and consequently corneal rupture.

**Keywords:** Ulcerative Keratitis. Exam. Surgery.



## LISTA DE ILUSTRAÇÕES

- Figura 1.** Imagem ilustrativa das estruturas oculares:córnea, esclera, coróide, íris, pupila, cristalino, retina e o nervo óptico..... 13
- Figura 2.** Causas comuns de ulceração corneana no cão. .... 15
- Figura 3.** Úlcera de Córnea superficial em cão..... **Erro! Indicador não definido.**
- Figura 4.** Úlcera de Córnea profunda em um cão. .... 17
- Figura 5.** Úlcera de Córnea com exposição da membrana de Descemet em um cão ..... 17
- Figura 6.** Perfuração da Córnea em cão. .... 18
- Figura 7.** Canino, da raça Shi tzu, Canino, olho direito, opacidade, hiperemia conjuntival, vascularização profunda..... **Erro! Indicador não definido.**
- Figura 8.** Canino, da raça Shi tzu, com Úlcera de Córnea corada no teste de fluoresceína .. **Erro! Indicador não definido.**
- Figura 9.** Úlcera de Córnea com exposição da membrana de descemet comprovada pela luz de Cobalto. .... **Erro! Indicador não definido.**
- Figura 10.** Canino, da raça Shi tzu, olho direito, pós- operatório imediato da transposição córneoconjuntival.....**E rro! Indicador não definido.**
- Figura 11.** Retorno após 15 dias da microcirurgia, olho sem secreção, enxerto vascularizado, fluo positiva e suturas firmes.. .... **Erro! Indicador não definido.**
- Figura 12.** Retorno após 45 dias da microcirurgia, transparência do enxerto.**Erro! Indicador não definido.**

## **LISTA DE ABREVIATURAS E SIGLAS**

% - Porcentagem

ALT- Alanina aminotransferase

Bpm- Batimentos por minuto

FA- Fosfatase alcalina

FC- Frequência cardíaca

FR- Frequência respiratória

IM- Intramuscular

IV- Intravenoso

Kg- Quilograma

Mg- Miligrama

ml- Mililitro

Mm- Milímetro

MPA- Medicação pré-anestésica

NaCl- Sódio

PAS - Ácido- Shiff

pH- Potencial hidrogeniônico

PVPI- Iodo povidona

Rpm- Respiração por minuto

## SUMÁRIO

<b>AGRADECIMENTOS</b> .....	<b>5</b>
<b>RESUMO</b> .....	<b>7</b>
<b>ABSTRACT</b> .....	<b>8</b>
<b>LISTA DE FIGURAS</b> .....	<b>9</b>
<b>LISTA DE ABREVIACÕES</b> .....	<b>10</b>
<b>SUMÁRIO</b> .....	<b>11</b>
<b>1 INTRODUÇÃO</b> .....	<b>12</b>
<b>2 REVISÃO BIBLIOGRÁFICA</b> .....	<b>ERRO! INDICADOR NÃO DEFINIDO.</b>
2.1 Anatomia do Olho .....	13
2.2 Anatomia da Córnea .....	13
2.3 Úlcera de Córnea.....	14
2.3.1 Sinais clínicos.....	18
2.3.2 Diagnóstico.....	18
2.3.3 Tratamento.....	19
<b>3. RELATO DO CASO</b> .....	<b>20</b>
<b>4. RESULTADOS E DISCUSSÃO</b> .....	<b>22</b>
<b>5. CONCLUSÕES</b> .....	<b>26</b>
<b>AGRADECIMENTOS</b> .....	<b>ERRO! INDICADOR NÃO DEFINIDO.</b>
<b>REFERÊNCIAS</b> .....	<b>28</b>

## 1 INTRODUÇÃO

Ao conviverem diariamente com os humanos, cães passam a vida inteira ao lado de seus tutores desenvolvendo um vínculo de afeto intenso. Segundo o IBGE, em pesquisa feita no ano de 2018, sobre animais de estimação, havia no Brasil 54,2 milhões de cães, número este significativo para a área da medicina veterinária que se torna essencial aos tutores que buscam prolongar a vida de seus animais, evitando enfermidades e sofrimentos. Por este motivo, a medicina veterinária evolui constantemente, havendo áreas de destaque neste avanço, sendo uma delas a oftalmologia.

As lesões oculares são extremamente significativas para a medicina veterinária. Quando se percebe que um animal apresenta desconforto nos olhos é importante que os donos busquem uma ajuda especializada para fazer uma avaliação. Talvez seja apenas uma simples infecção que pode ser tratada com medicamentos, entretanto, em alguns casos, pode ser uma doença ou lesão subjacente mais séria. Esses problemas oculares mais avançados progridem de forma rápida e, se não forem tratados, podem causar sérios danos.

Entre as muitas afecções que afetam os olhos, em cães se destaca a úlcera de córnea, sendo uma das enfermidades mais recorrentes e, dependendo da profundidade, pode ser muito danosa para o animal.

A etiologia das ceratites ulcerativas é multifatorial e necessita de diagnóstico rápido e preciso para o tratamento clínico ou cirúrgico específico. Entrópio, distiquíase, alterações dos cílios, corpos estranhos, problemas congênitos ou iatrogênicos, produção deficiente de lágrima e traumas estão entre as causas mais frequentemente elencadas (PEIFFER; HILL, 1989; KERN, 1990; SLATTER, 2005).

Pode-se ser classificada de acordo com sua gravidade em: úlcera de córnea superficial, úlcera de córnea profunda, descemetocel e perfuração corneana. Os sintomas são dolorosos e sendo notório quando um cão esfrega os olhos ou os pisca de forma rápida e constante. Outros sintomas podem incluir vermelhidão, fotofobia, miose, edema ocular, opacidade da córnea e secreção excessiva ou lacrimejamento. Algumas úlceras geralmente são visíveis a olho nu, e o veterinário irá verificar a presença com uma coloração especial chamada fluoresceína.

O tratamento para úlceras superficiais da córnea simples inclui colírios ou pomadas antibióticas para prevenir infecções, bem como analgésicos para aliviar o desconforto. Em casos graves, há a necessidade de cirurgia visando estabilizar a córnea e prevenir a ruptura do olho.

Desta forma, este trabalho visou descrever um caso clínico cirúrgico de Úlcera de Córnea profunda com exposição da membrana de descemet, classificada como descemetocel, em um canino, fêmea, atendida na Clínica Veterinária Crystal Life Pet, onde se utilizou com sucesso a técnica de transposição córneo conjuntival.

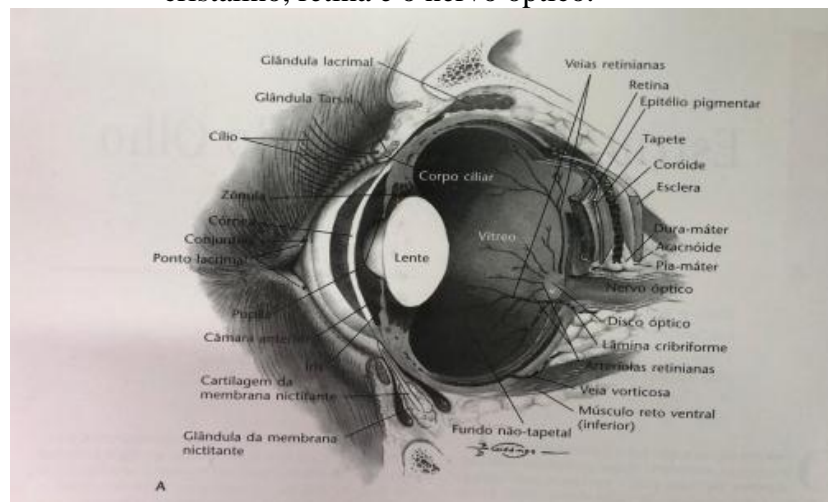
## 2 REVISÃO BIBLIOGRÁFICA

### 2.1 Anatomia do Olho

Os olhos são os órgãos encarregados pelo sentido da visão e pela captação da luminosidade, são constituídos pela córnea, esclera, coróide, íris, pupila, cristalino, retina e o nervo óptico, conforme demonstrado na Figura 1. A túnica é responsável por proteger e sustentar os componentes internos dos olhos (SAMUELSON, 2007) e se fraciona em córnea e esclera. Danos na córnea podem predispor a opacificação corneal e até mesmo a perda temporária ou permanente da visão (GELLAT, 2013).

Desta maneira, o olho é um órgão complexo com estruturas que têm a capacidade de captar os estímulos da luz, transformando em sinais elétricos, transportados pelos axônios até o encéfalo, onde serão convertido em imagens, formando a visão. Determinadas espécies desenvolveram particularidades que são consideráveis vantagens no reino animal (KLEIN, 2014).

**Figura 1.** Imagem ilustrativa das estruturas oculares: córnea, esclera, coróide, íris, pupila, cristalino, retina e o nervo óptico.



Fonte: (SLATTER, 2005)

### 2.2 Anatomia da Córnea

De acordo com Samuelson (2007) a córnea é a camada transparente anterior do globo ocular possuindo um quinto de sua túnica fibrosa. Suas funções incluem o suporte do conteúdo intraocular, refração à luz devido a sua curvatura e a transmissão da luz devido a sua transparência. Assim como a lente deve ser transparente, avascular e refratária à luz. Possui formato elíptico o diâmetro horizontal maior que o vertical, mas no cão seus diâmetros têm pouca diferença, fazendo suas córneas parecerem circulares.

A córnea é o seguimento anterior da túnica fibrosa, transparente, avascular, extremamente refratária e de curvatura regular; essas características são imprescindíveis para o

foco da luz pela retina (FRANDSON et al. 2005). Sua composição conta com cerca de 80% de água (EVANS, 2013).

Galera (2009), afirma que a córnea está localizada no eixo central do globo ocular e representa cerca de 20% do tamanho da túnica fibrosa. A espessura da córnea canina varia não só entre raças e indivíduos (SAMUELSON, 2013), mas também entre regiões da mesma (MAGGS, 2008), sendo maior na periferia do que no centro (LEDBETTER; GILGER, 2013). Histologicamente a córnea de um cão é composta por quatro camadas o epitélio, estroma, membrana de descemet e o endotélio (SLATTER, 2005). O autor Severin (1991), ainda relata que há existência da membrana de Bowman, porém outros autores consideram essa camada apenas uma alteração do estroma, inexistindo propriedade elástica e capacidade regenerativa.

Deste modo, o epitélio é a camada que tapa a superfície anterior da córnea, é identificado como estratificado pavimentoso não queratinizado, sendo constituído por cinco a seis camadas celulares (JUNQUEIRA; CARNEIRO, 2004), podendo chegar às 20 camadas de células (DIESEM, 2006).

O estroma é constituído por ceratrócitos, fibrócitos e por várias fibras de colágenos, constituindo assim cerca de 90% da substância corneana (SAMUELSON, 2013). As fibrilas colágenas se estruturam em folhas de fibrilas paralelas. Desta maneira, acredita-se que essa estrutura possibilita que 99% da luz ingresse na córnea (VESTRE, 1996).

A membrana de Descemet ou membrana limitante é caracterizada por ser a membrana basal do endotélio. É uma membrana espessa e elástica, secretada pelo endotélio da córnea (SLATTER, 2005). No cão, ela é cerca de duas vezes mais espessa do que no Homem (MILLER, 2001). Sendo que, essa membrana fica mais espessa conforme a idade do animal. Segundo Samuelson (1991), a membrana se cora com o corante periódico ácido-shiff (PAS) e não se cora com fluoresceína. Desta maneira, em casos de danos conseguem atingir totalmente o estroma, a resposta desta membrana é sua protrusão, ocasionando uma protuberância transparente na superfície corneana, tendo como resposta a perfuração iminente da córnea, chamada descemetocèle (BISTNER, 1977; HELPER, 1989).

O endotélio se encontra posteriormente à membrana de descemet, revestindo a câmara anterior e é formada por apenas uma camada celular que age como uma barreira para a entrada de líquidos no interior da córnea (SLATTER, 2005). Vestre (1996), afirma que a capacidade de regeneração do endotélio pode variar de acordo com a idade e espécie.

### **2.3 Úlcera de Córnea**

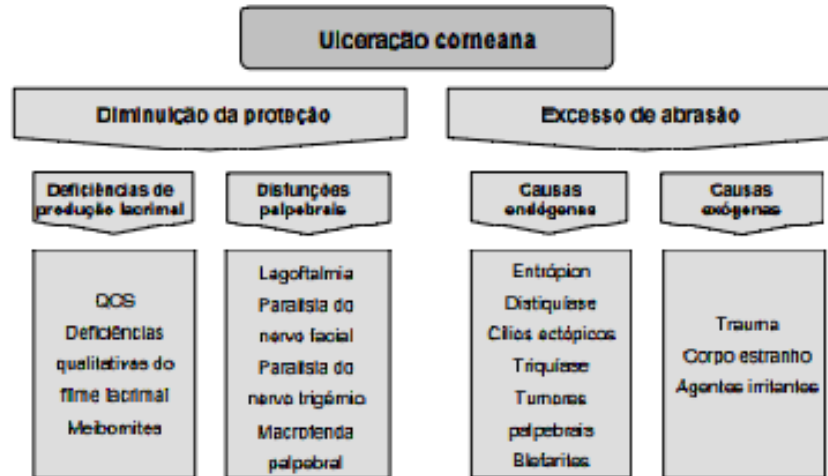
A úlcera de córnea ou ceratite ulcerativa é caracterizada como uma violação da camada epitelial e exposição do estroma, sendo uma das enfermidades com maior índice de acometimento em cães. Porém é perceptível que cães braquicefálicos possuem maiores

predisposições de apresentarem essa patologia, principalmente entre as raças Boston Terrier, Pequês, Pug, Shih-tzu, e Bulldogues Inglês e Francês. Isso ocorre devido às raças braquicefálicas possuírem o bulbo ocular pronunciado e ampla fissura palpebral, características que contribuem para traumas oculares (BELKNAP, 2015; KOBASHIGAWA, 2014).

As principais lesões corneanas produzidas por algum tipo de trauma são as causas mais frequentes para o desenvolvimento de úlcera de córnea em cães (SLATTER, 2005). A causa pelo qual as úlceras corneanas foram desenvolvidas costuma ser evidente ao exame clínico. Conforme Figura 2, normalmente, as lesões são geradas de maneira mecânica como, por exemplo, por um objeto batendo no olho, uma briga, em casos de entrópio, afecções de terceira pálpebra, distiquíase, triquíase, cílio ectópico, corpos estranhos e substâncias químicas podem causar danos de tamanhos variáveis, dependendo do tipo de agente e do seu pH (MILLER, 2001; HERRERA, 2008).

De acordo com Martin (2010), a úlcera de córnea pode ocorrer também de forma infecciosa, sendo a maioria das causas originadas por *Staphylococcus spp.*, *Streptococcus spp.*, *Escherichia coli*, *Corynebacterium sp.*, *Bacillus cereus* e *Pseudomonas sp.*, e pelos fungos *Candida albicans* e *Aspergillus spp.*

**Figura 2.** Causas comuns de ulceração corneana no cão.



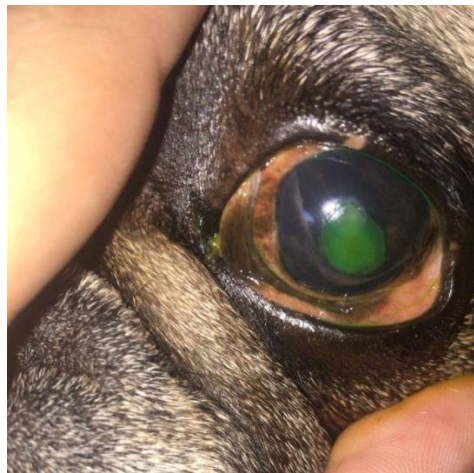Fonte: (MAGGS, 2008)

O desenvolvimento de cicatrização das úlceras de córnea é complicado e requer ações integradas de proteinases, fatores de crescimento e citocinas produzidas por células epiteliais, ceratócitos estromais, células inflamatórias e glândulas lacrimais (SIVAK; FINI, 2002). Segundo Slatter (2005), a infecção microbiana de lesões de córnea é um denominador que retarda o desenvolvimento normal de cicatrização.

Slatter (2015) descreve que a úlcera de córnea pode ser classificada de acordo com o tamanho, profundidade e etiologia: úlcera superficial, profunda, descemetocele e perfuração da

córnea. Sendo assim, as úlceras superficiais, demonstrada na Figura 3, são enfermidades oftalmológicas mais frequentes e de natureza emergencial, sendo denominadas como patologias extremamente dolorosas por atingir uma região inervada da córnea (HERRERA, 2008). Gilger (2007) caracteriza esse tipo de úlcera como a perda da camada epitelial corneal, denominando as principais causas como: de origem mecânica (trauma, arranhadura, cílios ectópicos, entrópio palpebral, distiquíase e corpo estranho) e queimaduras químicas. Tendo como principais sinais clínicos: blefaroespasmos, fotofobia, miose e epífora. O diagnóstico é realizado com o teste de fluoresceína, desta forma, o corante é retido pelo estroma exposto, corando a região ulcerada. O tratamento tópico é executado com emprego de antibióticos tópicos à base de tetraciclina ou com a união de neomicina polimixina B e bacitracina de 3 a 4 vezes por dia, associado a um colírio midriático e a um anti- inflamatório não esteroideal (BELKNAP, 2015).

**Figura 3.** Úlcera de córnea superficial em cão.

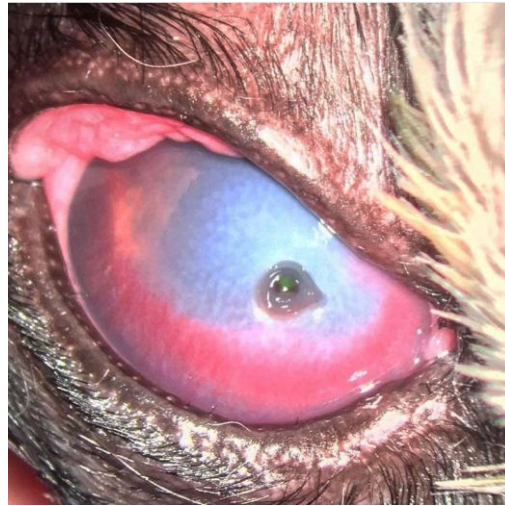

Fonte: (BARONE, 2021)

Já a úlcera profunda, conforme Figura 4, geralmente é consequência de infecção bacteriana secundária, determinada por perda da camada superficial e parte do estroma, normalmente causada por pseudomonas e estreptococos. Esses micro-organismos infecciosos formam enzimas que podem levar à liquefação tecidual, denominado de melting. O diagnóstico é realizado semelhante ao da úlcera superficial, com teste de fluoresceína, sendo necessário realizar cultura ou citologia para diagnóstico bacteriano (STADES, 1999). A úlcera profunda não é tão dolorida quanto à superficial, entretanto deve ser tratada com mais atenção. O tratamento é feito com antibioticoterapia de acordo com o resultado do antibiograma, associado à acetilcisteína em casos de melting, por ter ação antiprotease (WILLIAMS et al, 2002). Sendo assim, Belknap (2015) aconselha fazer o uso do colar elizabetano no tratamento das úlceras, para evitar que o próprio cão cause lesões e agrave o quadro clínico. Deste modo, o tratamento não proceder como esperado, é recomendado o tratamento cirúrgico.

**Figura 4.** Úlcera de córnea profunda em um cão.

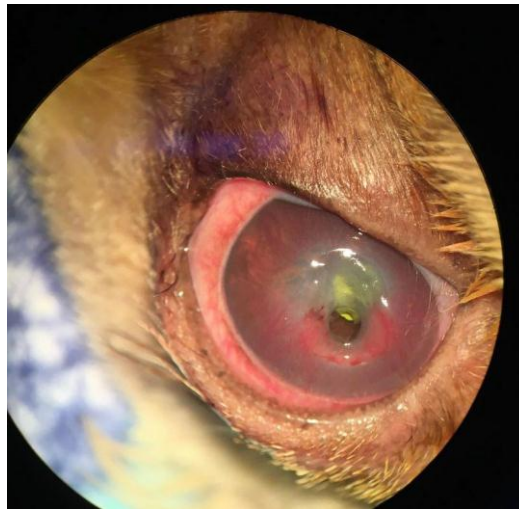



Fonte: (BARONE, 2021)

Stades (1999) descreve que a descemetocel, como pode ser observada na Figura 5, é a exposição da membrana descemet, e ocorre quando há destruição do epitélio e do estroma; o tratamento é cirúrgico e de extrema emergência, pelo risco de perfuração do olho. Pode ser realizada a sutura da córnea na região da lesão, transposição córneo-conjuntival ou recobrimento com flap conjuntival, recomendando antibiótico e anti-inflamatório terapia com tópicos e orais caso necessário (BELKNAP, 2015).

**Figura 5.** Úlcera de córnea com exposição da membrana de Descemet em um cão.

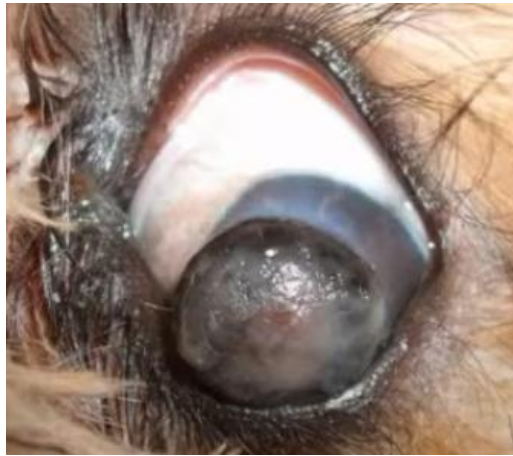

Fonte: (BARONE, 2021)

Na Figura 6 pode ser observado que se trata da perfuração de córnea, que pode ser acometida por objetos perfurantes, arranhadura ou tratamento ineficiente da úlcera. Quando há estafiloma ocorre extravasamento do humor aquoso levando ao prolapso da íris (SLATTER, 2005). Pode haver presença de sangue caso a íris seja lesionada também (WILLIAMS et al, 2002). O tratamento é realizado conforme a causa da lesão, se a perfuração acontecer devido a um objeto pontiagudo, é recomendado suturar a córnea. Mas se a causa for a progressão de uma úlcera profunda, o tratamento adequado é a execução de um pedículo conjuntival para recobrir a

lesão. O processo cirúrgico deve ser realizado juntamente com o terapêutico, semelhante ao tratamento de descemetocele (BELKNAP, 2015).

**Figura 6.** Perfuração da córnea em cão.



Fonte: (BARONE, 2021)

### **2.3.1 Sinais Clínicos**

De acordo Slatter (2005), a principal manifestação clínica das úlceras corneanas é a dor produzida pelas terminações nervosas localizadas no estroma superficial, produzindo espasmos ciliares por vias nervosas reflexas. A intensidade da dor é inversamente proporcional à sua profundidade. Deste modo, em úlceras superficiais a dor é mais intensa.

Slatter (2005) relata que os principais sinais clínicos são: dor intensa nos olhos, lacrimejamento frequente, fotofobia (sensibilidade à luz), piscar rápido e constante (em algumas situações pode até ficar sem conseguir abrir o olho), miose (diminuição do tamanho da pupila), ato de coçar e/ou esfregar os olhos regularmente, edema ocular, opacidade da córnea, eritema (vermelhidão pela dilatação dos vasos), blefaroespasmos, enoftalmia (retração do olho em relação à órbita ocular) e deslocamento da membrana nictitante. Em casos mais duradouros e com infecção secundária, também é possível notar secreção com pus.

Observar-se também como sinais clínicos a hiperemia conjuntival e presença de secreções serosas, mucosas ou purulentas, podendo estas variarem conforme a causa primária da lesão. Pode-se notar a presença de edema corneano, sendo este, um sinal clínico bastante comum em úlceras de córnea, principalmente as classificadas como profundas. Sendo assim, o edema é a consequência da evolução inflamatória gerada pelas células e sua intensidade varia de acordo com a profundidade da lesão (SLATTER, 2005; MARTIN, 2010; LEDBETTER, GILGER, 2013).

### **2.3.2 Diagnóstico**

Samuelson (1999) relata que deve-se iniciar a busca do diagnóstico de úlcera de córnea através do histórico do animal, realizando a anamnese, no qual o médico veterinário deve

perguntar ao tutor o tempo de desenvolvimento da lesão, os tratamentos empregados anteriormente, tais como as mudanças aparentes na superfície ocular. Deve-se realizar o exame oftálmico, iniciando pelos anexos oculares, como pálpebras, cílios, terceira pálpebra, conjuntiva bulbar e palpebral e fórnices conjuntivais, observando sempre a presença ou não de corpos estranhos, pois dependendo da profundidade da úlcera é possível visualizar espontaneamente.

De acordo com Slatter (2005), antes de efetuar a instilação de qualquer substância deve ser feito o teste lacrimal de Schimer para descartar a enfermidade denominada ceratoconjuntivite seca. Vale ressaltar que é de extrema importância que o teste de Schimer não seja realizado em casos aparentes de perfuração ou úlceras mais grave.

Ressalta-se a necessidade de executar o teste com fluoresceína para a confirmação da enfermidade. Esta é uma substância (corante) de coloração verde fluorescente que, ao ser instilada no olho, colore e gera contraste em todas as lesões presentes na córnea. Deve-se atentar que em casos de úlcera de córnea mais profunda, como por exemplo, a descemetocelose, a fluoresceína não é capaz de corar. Vale destacar que a constatação de um processo infeccioso também é necessária para começar o tratamento adequado e eficaz (AUTEN, 2019).

Já nos casos de suspeita de perfuração corneana, o exame de escolha a ser realizado é o teste de Seidel no qual se coloca sobre a lesão uma tira de papel impregnada com o corante fluoresceína, sem promover o flushing ou sua lavagem. Diante do extravasamento do humor aquoso, o corante será diluído, produzindo sua coloração verde brilhante. Caso a córnea esteja íntegra, o corante permanecerá alaranjado (VIANA, 2006).

### **2.3.3 Tratamento**

De acordo com Slatter (2005), o tratamento varia de acordo com a classificação da úlcera de córnea, sendo de extrema necessidade tratar a causa primária, eliminar a dor e impedir que a lesão se agrave. Existem inúmeros tipos de tratamentos e medicamentos para sanar a doença. Vale ressaltar que o uso de corticóides não deve ser empregado em caso de úlceras de córnea, pelo fato de agravarem a lesão por meio da colagenases e proteases.

Kern (1990), afirma que a administração medicamentosa deve ser sempre indicada nos casos de úlceras de córnea, sendo as medicações na maioria das vezes de uso tópico, como pomadas e colírios. Deste modo, na maioria dos casos, o protocolo consiste na limpeza da região lesionada e na administração recomendada pelo médico veterinário de antibiótico e anti-inflamatório. Ressalta-se que o antibiótico deve ser administrado mesmo que não tenha infecção, pois o mesmo previne a possível contaminação secundária.

Já nos casos mais graves é necessário recorrer aos procedimentos cirúrgicos, tendo como tratamento eficaz inúmeras técnicas que incluem retalhos de terceira pálpebra, transposição córneo-conjuntival e corneoescleral, tarsorrafia, aplicação de adesivos teciduais, sutura direta de

descemetocel, ceratoplastia reconstrutiva e recobrimentos conjuntivais (FELBERG, 2003; GELATT, 2013).

Slatter (2005) afirma que a realização do procedimento conhecido por Flap de terceira pálpebra é a cirurgia mais indicada e com mais respostas positivas em relação às úlceras de córnea mais graves. Esse procedimento ocorre recobrindo as córneas com a terceira pálpebra, sendo esta, uma membrana localizada no canto dos olhos, entre a pálpebra principal e a córnea.

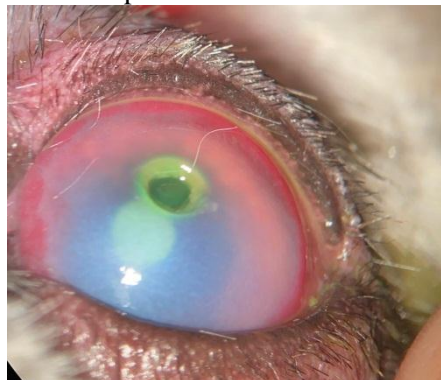
Enfim, após determinar qual medicamento ou técnica cirúrgica a ser realizada para sanar a patologia, é indispensável a recomendação de soluções oculares e o uso do colar elizabetano, pois o uso dele é de extrema importância para que o animal não agrave a lesão em tratamento (SLATTER, 2005).

### 3 RELATO DO CASO

Foi atendida na Clínica, na cidade de São Paulo, um canino da raça Shitzu, fêmea, com 6 anos de idade, castrada, pesando 5 kg, com protocolo de vacinação em dia. Na anamnese, a tutora relatou que já havia passado por uma consulta oftálmica com outro Médico Veterinário, sendo que este prescreveu como tratamento o uso de solução oftálmica Tobramicina e Still duas vezes ao dia. Não havendo resultado, decidiu buscar novo profissional, relatando continuidade do desconforto no olho direito da cadela.

No exame físico foi realizada a inspeção geral de ambos os olhos, o animal demonstrava desconforto no olho direito, opacidade, hiperemia conjuntival, vascularização profunda, blefaroespasm, lacrimejamento e secreção, conforme Figura 7. Com uma fonte de luz, foi testado o reflexo pupilar fotomotor, direto, consensual e de ofuscamento os quais estavam dentro da normalidade e a visão preservada. O exame do olho esquerdo não evidenciou alterações.

**Figura 7.** Canino, da raça Shi tzu, olho direito, opacidade, hiperemia conjuntival, vascularização profunda.



Fonte: (BARONE, 2021)

No exame clínico geral, a frequência respiratória (FR) foi 23 rpm e frequência cardíaca (FC) foi 92 bpm, demonstrando normalidade dentro dos parâmetros fisiológicos para a espécie. Temperatura corporal 38,5°C, linfonodos sem alteração e mucosas normocoradas.

Realizou-se, então, aplicação do teste da Fluoresceína: instilou-se uma gota de Fluoresceína sódica no olho direito e esquerdo, logo após, o excesso do corante foi retirado com Solução de Cloreto de Sódio 0,9%. Com o auxílio da luz de Cobalto, pode-se observar uma área corada, comprovando a suspeita clínica de Ceratite ulcerativa profunda com exposição da membrana de descemet. Como tratamento auxiliar indicou-se a cirurgia de transposição córnea conjuntival, que foi realizada no mesmo dia. Ainda durante a consulta foi realizada a coleta de sangue para realização de hemograma, avaliação de creatinina, das enzimas alanina aminotransferase (ALT) e fosfatase alcalina (FA), perfil renal e hepático, ecocardiograma e eletrocardiograma, os quais se apresentaram sem alterações significativas.

No mesmo dia foi esclarecido para a tutora sobre o procedimento anestésico e cirúrgico. Após preparação indução anestésica, preparação da paciente, posicionamento do microscópico cirúrgico, procedeu-se a transposição córneo-conjuntival.

No pré-operatório imediato iniciou-se fluidoterapia para manutenção do acesso venoso com solução de Cloreto de Sódio (NaCl) a 0,9%, na dose de 5mg/kg/hora. Para medicação pré-anestésica (MPA) utilizou-se morfina na dose de 0,3 mg/kg (IM) e Midazolan na dose de 0,2 mg/kg (IM). A indução anestésica foi procedida com propofol na dose de 3 mg/kg (IV) em “bolus”, seguida da intubação oro-traqueal com sonda traqueal nº4. A manutenção anestésica se deu pela utilização de isofluorano.

Sendo assim, realizou-se a tricotomia peri-ocular e antisepsia do olho direito. Para limpeza do olho foi utilizado 100 ml de solução fisiológica de cloreto de sódio a 0,9% e 5 ml de solução tópica de iodopovidona a 10% (PVPI). Após a paciente foi posicionada em decúbito lateral esquerdo, com o olho direito focado no microscópio cirúrgico.

Em seguida a paciente atingiu o plano anestésico apropriado e iniciou-se a microcirurgia. Com a utilização da lâmina diamante de 1 mm para definir a área do tecido necrosado a ser retirado, realizou-se o procedimento da cerectomia, ou seja, fez-se o desbridamento do sequestro corneano com bisturi crescente. Logo em seguida, realizou-se a dissecação do limbo, e posteriormente se utilizou uma tesoura de tenotomia para separá-lo do tecido. Deste modo, todo tecido desvitalizado foi removido. Seguidamente, realizou-se a transição córneo-esclero, efetuando um corte na conjuntiva bulbar, dissecando o tecido conjuntival, formando assim o flap; sendo este, em formato de trapézio, em que a base é maior que a lesão, deixando assim, a córnea ligada ao pedículo de conjuntiva bulbar. Imediatamente deslizou-se o pedículo de conjuntiva bulbar dissecado sobre o defeito corneal e deu-se início às suturas, utilizando fio de poliglactina 8-0 (Vicryl®), primeiramente nos ângulos da córnea, aplicando sutura não transfixante na córnea saudável, adjacente ao defeito. Em seguida, realizou-se sutura em padrão simples interrompido na parte superior da lesão; nas laterais fez-se o uso de sutura simples

contínua. Para finalizar foi realizada uma tarsorrafia temporária, utilizando captans de silicone, para proteger a pálpebra do atrito com o fio e diminuir a tensão dos pontos. No pós-operatório imediato foi instilado 1% de atropina no olho direito.

A alta ocorreu no mesmo dia, depois de observado o restabelecimento dos parâmetros fisiológicos pós-cirúrgicos. Foram prescritos Dipirona Sódica na dose de 25 mg/kg, por via oral, a cada doze horas, por quatro dias; Cloridrato de Tramadol 2mg/kg, por via oral, a cada oito horas, por quatro dias; Carprofan 2,2 mg/kg, por via oral, a cada doze horas, por cinco dias; amoxicilina, por via oral, a cada doze horas, por 10 dias. Para terapia tópica ocular foi prescrito o colírio Tobramicina, uma gota, a cada duas horas, no olho direito e Hylo gel, uma gota, a cada quatro horas, até novas recomendações médicas. Recomendou-se também o uso contínuo do colar elisabetano. A tutora foi orientada a retornar à clínica após 15 e 45 dias, para que a paciente pudesse passar por novas consultas oftálmicas.

#### **4 RESULTADOS E DISCUSSÃO**

A Úlcera de Córnea é a uma das oftalmopatias mais frequentes entre os caninos. Deste modo, os cães braquiocefálicos são os mais afetados, devido à grande exposição do bulbo ocular, sendo os Shih tzus um exemplo entre as raças com maiores predisposições, conforme relataram Belknap (2015) e Kobshigawa (2014). A paciente do presente relato pertence à raça que está inclusa dentre as mais acometidas por patologias oculares.

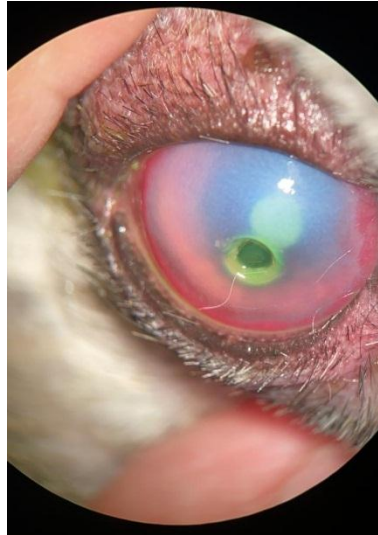No exame físico para diagnóstico foram observados hiperemia conjuntival, vascularização profunda, blefaroespasmos, opacidade, lacrimejamento e secreção. Todos esses sinais são características de úlcera de córnea, como enfatizaram Slatter (2005), Ledbetter (2013) e Gilger (2013).

No exame clínico para diagnóstico, Slatter (2005) recomenda que antes de efetuar a instilação do corante de fluoresceína deve ser realizado o teste lacrimal de Schirmer para descartar a enfermidade denominada cerato conjuntivite seca. Ressalta também que é de extrema importância que o teste de Schirmer não seja realizado em casos aparentes de perfuração ou úlceras mais graves. Segundo Auten (2019) é de extrema importância e necessário executar o teste com fluoresceína para a confirmação da enfermidade, porém, deve-se atentar que em casos de úlcera de córnea mais profunda, como por exemplo, a descemetocelose, a fluoresceína não é capaz de corar.

Sendo assim, no exame clínico e diagnóstico do caso relatado, foi utilizado o colírio de fluoresceína, o que corou uma área do olho de verde confirmando o diagnóstico de úlcera de córnea, de acordo com a Figura 8. Com o auxílio da luz de cobalto pôde-se constatar que se tratava de uma úlcera de córnea profunda com exposição da membrana de descemet, conforme observado na Figura 9. Deste modo, não foi realizado o teste lacrimal de Schirmer, pois se tratava

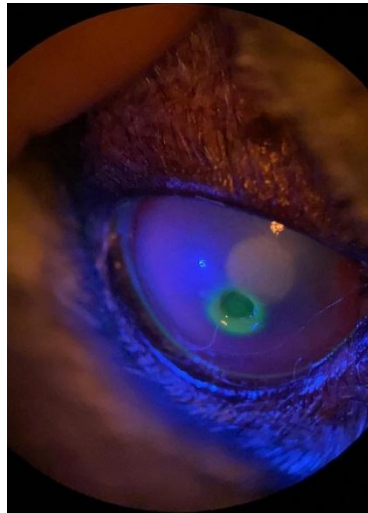
de uma descemetocelose e foi utilizada a luz de cobalto, pois conforme descrito pela literatura apenas com o teste de fluoresceína não é possível constatar a exposição da descemet, pois esta não cora com fluoresceína.

**Figura 8.** Canino, da raça Shi tzu, Úlcera de Córnea corada no teste de fluoresceína.



Fonte: (BARONE, 2021)

**Figura 9.** Úlcera de Córnea com exposição da membrana de descemet comprovada pela luz de Cobalto.



Fonte: (BARONE, 2021)

O tratamento com terapia medicamentosa não é suficiente para esses casos, sendo necessário associar com tratamento cirúrgico (ALBUQUERQUE, 2011). Segundo Slatter (2005) a realização do procedimento conhecido por Flap de terceira pálpebra é a cirurgia mais indicada e com mais respostas positivas em relação às úlceras de córnea mais graves. Porém, no relato de caso atual a técnica cirúrgica de escolha não foi a indicada pelo autor.

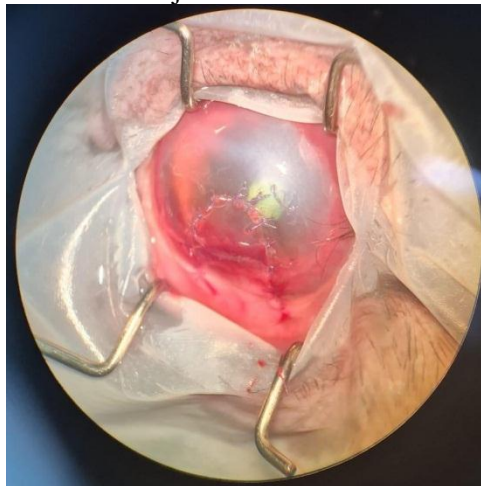
Segundo Gelatt (2013) umas das desvantagens da técnica do Flap de terceira pálpebra é a dificuldade do acompanhamento da lesão, tendo em vista que a mesma fica recoberta e não há uma visibilidade na resolução da solução de continuidade da córnea, e também pela dificuldade

do medicamento ser absorvido para cicatrização corneal devido a sua total cobertura pela pálpebra.

Para Stades (1999) o tratamento para descemetocelose é cirúrgico e de extrema emergência, pelo risco de perfuração do olho. Segundo Belknap (2015), as técnicas cirúrgicas mais recomendadas para o tratamento de descemetocelose são a sutura da córnea na região da lesão, transposição córneo-conjuntival ou recobrimento com flap conjuntival.

O procedimento cirúrgico adotado está de acordo com o descrito por Felberg (2003) e Gelatt (2013), pois segundo eles, a descemetocelose representa emergência oftálmica, por se tratar de úlcera profunda com exposição da camada de descemet. Sendo assim, para o atual relato de caso a técnica de escolha foi a transposição córneo-conjuntival, sendo que na Figura 10, pode ser observado o pós-operatório imediato, demonstrando as vantagens da técnica, sendo utilizado o próprio tecido do paciente, proporcionando força para a córnea e uma vascularização ativa, conforme descrito na literatura.

**Figura 10.** Canino, da raça Shi tzu, olho direito, pós-operatório imediato da transposição córneo-conjuntival.

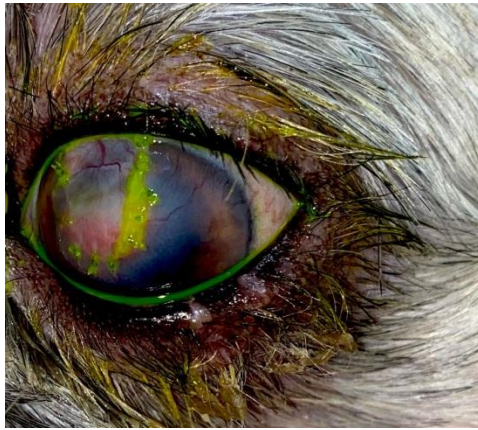


Fonte: (BARONE, 2021)

O prognóstico é favorável mediante a dedicação e disciplina do (a) tutor (a) no pós-operatório. Deste modo, após 15 dias, a tutora retornou à clínica para nova avaliação, sem queixa de secreção ou mesmo de dor e relatou que estava fazendo as medicações conforme determinação médica. No exame oftálmico foi visto que o olho do animal não apresentava nenhum tipo de secreção, o enxerto estava vascularizado, fluo positiva nas bordas do enxerto e as suturas se apresentavam firmes, conforme Figura 11. No exame clínico todos os parâmetros fisiológicos estavam normais.

**Figura 11.** Retorno após 15 dias da microcirurgia, olho sem secreção, enxerto vascularizado, fluo positiva e suturas firmes.

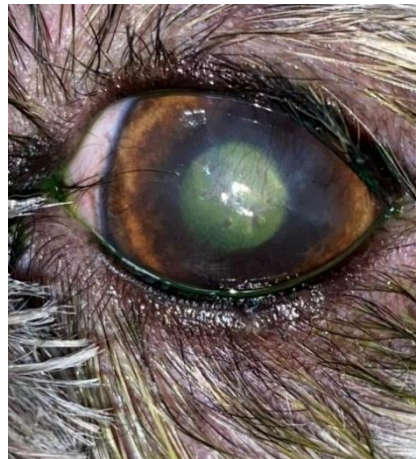



Fonte: (BARONE, 2021)

Considerando o período de recuperação de em média 60 dias, é de fundamental importância seguir as orientações do médico veterinário quanto aos cuidados, doses e horários de administração dos medicamentos. As falhas no pós-operatório incluem: a desistência do tratamento e/ou a realização do mesmo de forma inadequada, sendo estas responsáveis por resultar no insucesso do tratamento cirúrgico. Sendo assim, a tutora retornou à clínica após 45 dias, com a paciente, para avaliação, sendo observada uma boa adaptação da transparência do enxerto, mesmo contendo alguns vasos superficiais, conforme Figura 12. Pôde-se também observar que o olho se manteve visual. O animal encontrava-se em alerta e sem sinais de dor, a que levou a ter alta do tratamento.

**Figura 12.** Retorno após 45 dias da microcirurgia, transparência do enxerto.



Fonte: (BARONE, 2021)

Diante de todos esses fatos, destaca-se, portanto, a importância da escolha da técnica que seja adequada ao quadro do paciente e acessível ao médico veterinário, para que se possa alcançar sucesso na recuperação do paciente. Assim, mesmo a transposição córneo-conjuntival não sendo o método de eleição para tratamento de descemetocèle em cães, conforme a literatura consultada, a técnica mostrou-se extremamente satisfatória e aplicável ao caso.

## **5 CONCLUSÕES**

Conclui-se que a úlcera de córnea é considerada uma das afecções mais frequentes na rotina clínica. No intuito de preservar a visão, há várias escolhas para o tratamento, podendo-se escolher o mais adequado a cada paciente. No caso relatado, o tratamento para úlcera de córnea descemetocele escolhido foi a transposição córneo-conjuntival, o qual foi eficaz e a paciente respondeu bem. O prognóstico é favorável mediante cuidados do tutor no pós-operatório.

## **AGRADECIMENTOS**

Sou extremamente grata ao Marcos Barone, médico veterinário, pela paciência e colaboração para o desenvolvimento deste trabalho.

## REFERÊNCIAS

AUTEN, C. R. et al. Comparison of bacterial culture results collected via direct corneal ulcer vs conjunctival fornix sampling in canine eyes with presumed bacterial ulcerative keratitis. **Veterinary Ophthalmology**.2019.

BELKNAP, E. B. Corneal Emergencies. **Topics In Companion Animal Medicine**, OH, USA: v. 30, n. 3, p. 74-80. 2015.

BISTNER, S. I. et al. Atlas of Veterinary Ophthalmic Surgery. **W. B. Saunders Company Philadelphia**, 1977.

DIESEM, C. Generalidades sobre órgãos sensoriais e integumento comum: o órgão da visão. In: R. Getty, Sisson/Grossman. **Anatomia dos Animais Domésticos** – Volume 1. 5ª ed. p. 212-213. Rio de Janeiro:Guanabara Koogan S.A, 2006.

FRANDSON, R. D. et al. **Anatomia e Fisiologia dos Animais de Fazenda**. 6. ed. Rio de Janeiro: Guanabara Koogan, 2005. p. 454.

FELBERG, S. et al. Adesivo de cianoacrilato no tratamento de afinamento e perfurações corneais: técnicas e resultados. **Arquivo Brasileiro de Oftalmologia**, v. 66, p. 345-349, 2003.

GALERA P. D. et al.. Afecções da túnica fibrosa. In: Laus, J.L. **Oftalmologia Clínica e Cirúrgica em Cães e em Gatos**. 1ªed. São Paulo. Roca. p.69- 92. 2009

GELATT K. N. **Veterinary Ophthalmology**. 4th ed. Philadelphia: Blackwell, 2013. p.1672.

GILGER B. C. et al. Diseases and Surgery of the Canine Cornea and Sclera. In: Gelatt K., editor. Ames, I. A.: **Blackwell Publishing**.p. 690–752. 2007

HELPER, J. C. Diseases and surgery of the cornea and sclera. In: **Magrane's canine ophthalmology**. 4ed. Philadelphia. Lea & Febiger, p. 102-149, 1989.

HERRERA, D. Oftalmologia clínica em animais de companhia. 1ª ed, Medvet, 2008.

JUNQUEIRA, L. C. et al. Sistemas fotorreceptor e audiorreceptor. In L.C. Junqueira & J. Carneiro, **Histologia básica**. 10ª ed. Rio de Janeiro: Guanabara Koogan S.A. p. 453-454, 2004.

KERN, T. J. Ulcerative Keratofis. **Veterinary Clinics of North America: Small Animal Practive**, V.2, p. 643-665, 1990.

KOBASHIGAWA, K. K. **Parâmetros oftálmicos em cães adultos da raça Shih Tzu** .p. 1-46. Universidade Estadual Paulista,UNESP.2014.

LEDBETTER, E. C. et al. Diseases and surgery of the canine cornea and sclera. In: K.N. Gelatt, B.C. Gilger & T.J. Kern, **Veterinary ophthalmology**. 5th ed. Oxford: Wiley-Blackwell. p. 976-983, 987-1010. 2013.

MAGGS, D. J. Ocular pharmacology and therapeutics. In: D.J. Maggs, P.E. Miller & R.Ofri, **Slatter's fundamentals of veterinary ophthalmology**.4th ed. Missouri: Saunders. p. 33-34, 45-48, 55-56. 2008.

MILLER, W. W. Evaluation and management of corneal ulcerations: a systematic approach. **Clinical Techniques in Small Animal Practice**, v. 16, n. 1, p. 51-57, 2001.

PEIFFER, B. et al. **Small Animal Ophthalmology**. 1ª ed. Elsevier. 1989.

POWELL, C. C. Vision-threatening corneal ulcers. In W.E. Wingfield. **Veterinary emergency medicine secrets**. 2 ed. Philadelphia: Hanley & Belfus, Inc. p. 167-168. 2001.

SAMUELSON. D. A.; **Tratado de Histologia Veterinária**. Rio de Janeiro: Editora Elsevier, p. 471-476.2007.

SAMUELSON, D. A. Ophtalmic anatomy. In: K. N. Gelatt, B. C. Gilger & T.J. Kern, **Veterinary ophthalmology**. 5 ed. Oxford: Wiley-Blackwell. p.39-40, 46-76. 2013.

SEVERIN G. A. Cornea. In: **Manual de oftalmologia Veterinária**. Buenos Aires: Hemisferio Sur, p.113-142,1991.

SIVAK, J. M. et al. MMPs in the eye: emerging roles for matrix metalloproteinases in ocular physiology. **Progress in retinal and eye research**, v. 21, n. 1, p. 1-14, 2002. Disponível em: DOI:10.1016/S1350-9462(01)00015-5.

SLATTER, D. Córnea e Esclera in: SLATTER, D. **Fundamentos da Oftalmologia Veterinária**. 3. ed. São Paulo: Roca, cap. 11. 283-338, 2005.

SLATTER, D. H. et al. Córnea e esclera. In: SLATTER, D. H. **Manual de cirurgia de pequenos animais**. (3ªed). v.2, Barueri: Manole, p.1368- 1396, 2015.

STADES, F. C. et al. **Fundamentos da Oftalmologia Veterinária**. São Paulo: Manole Ltda, 1999.

VESTRE W. A. Cirurgia da córnea. In: BOJRAB, **Técnicas atuais em cirurgia de pequenos animais**. São Paulo: Rocca, p.91-95, 1996.

VIANA, F. A. B. et al. **Fundamentos de Terapêutica Veterinária**. 1. Ed. Belo Horizonte: FEPMVZ- Editora, 2006. V. 01.286 p.

WILLIAMS, D. L. et al. **Handbook of Veterinary Ocular Emergencies**. Butterworth-Heinemann, 2002.