

**CENTRO UNIVERSITÁRIO DO SUL DE MINAS**  
**MEDICINA VETERINÁRIA**  
**MARIANNE VIEIRA PASSATUTTO**

**ALOPECIA “X” EM CÃES DA RAÇA SPITZ ALEMÃO**

**VARGINHA- MG**

**2021**

**MARIANNE VIEIRA PASSATUTTO**

**ALOPECIA “X” EM CÃES DA RAÇA SPITZ ALEMÃO**

Trabalho apresentado ao curso de Medicina Veterinária do Centro Universitário do Sul de Minas como pré-requisito para obtenção do grau de Bacharel, sob orientação do Prof. Dr. Sávio Tadeu de Almeida Júnior.

**VARGINHA - MG**

**2021**

**MARIANNE VIEIRA PASSATUTTO**

**ALOPECIA “X” EM CÃES DA RAÇA SPITZ ALEMÃO**

Monografia apresentada ao curso de Medicina Veterinária do Centro Universitário do Sul de Minas, como pré-requisito para obtenção do grau de Bacharel pela Banca Examinadora composta pelos membros:

Aprovado em 00/ 00/ 00

---

Prof. M. Sávio Tadeu de Almeida Júnior  
Orientador

---

Prof. Me Vinícius José Moreira Nogueira

---

Med. Vet. Breno Henrique Alves

OBS.:

*Dedico este trabalho primeiramente a Deus, meu maior orientador, por ter me acompanhado ao longo de minha vida e de forma especial, durante minha trajetória acadêmica. E também aos meus pais, Maria José e Osvaldo e ao meu irmão Francisco José pois é graças aos esforços deles que posso concluir este curso. Aos meus anjos de quatro patas, em especial MontBlanc, Showtime, Ully, Aylla e Mustang que me incentivam e inspiram todos os dias.*

## AGRADECIMENTOS

Agradeço a Deus por permitir a realização do meu sonho, por estar comigo em todos os momentos, pelas oportunidades e pelas pessoas que colocou em meu caminho. Agradeço aos meus pais Maria José e Osvaldo, pilares da minha formação como ser humano, que sempre me apoiaram e estiveram presentes. Ao meu irmão Francisco José, por ser meu protetor e amigo para todas as horas. Ao meu namorado Morvan pelo incentivo, carinho e compreensão nos momentos de minha ausência. Agradeço aos meus amigos por estarem comigo desde a infância e por permanecerem ainda hoje. E também aos amigos que fiz durante esses cinco anos de faculdade, durante esses anos, eles foram uma excelente família. Não posso esquecer dos amigos Renan Lenzi, Guilherme Silva, Otávio Bueno e Matheus Henrique Lellis com quem compartilhei muitos trabalhos e todos os Projetos Interdisciplinares de Curso. Os levarei sempre no coração e nas orações. Aos meus professores, de modo especial ao meu orientador, Prof. M. Sávio Tadeu de Almeida Júnior e a Professora da disciplina de TCC Luciane Tavares da Cunha que partilharam o conhecimento, por serem atenciosos e por se dedicarem a arte de ensinar e por me acompanharem durante este trabalho. Agradeço ainda aos veterinários Dr. Álvaro Mendes de Rezende, Giovana Rafanelli Conservani, Yara Ferreira e Prof. Joel Paródia quem me deram oportunidade de estagiar e compartilhar momentos de muito aprendizado. A todos que direta ou indiretamente contribuíram para a realização deste trabalho, muito obrigada!

“Quanto mais aumenta nosso conhecimento, mais evidente fica nossa ignorância”

John F. Kennedy

## RESUMO

A alopecia “X” ou aprisionamento do folículo piloso é uma dermatopatia de manifestação não inflamatória e não pruriginosa, de etiopatogenia ainda desconhecida, que afeta principalmente cães de origem nórdica, com pelagem dupla, em especial cães da raça spitz alemão. Caracteriza-se pela perda progressiva do pelame, poupando apenas a cabeça e membros em seus estádios mais avançados. Sua patogenia ainda não foi bem esclarecida e atualmente acredita-se que seja causada por um componente hereditário associado a alterações de sensibilidade a receptores hormonais dos folículos pilosos. Dentre os sinais clínicos observa-se a interrupção do ciclo piloso nos animais acometidos e, conseqüentemente, a presença de alopecia progressiva, bilateral e simétrica, não inflamatória e com a presença de hiperpigmentação na pele (melanodermia). Um aspecto relevante que não se pode deixar de mencionar é que esses animais são saudáveis, não apresentando quaisquer alterações sistêmicas, com resultados de exames laboratoriais normais. O diagnóstico é realizado através da exclusão de outras doenças com sinais clínicos semelhantes, tais como endocrinopatias, neoplasias gonadais funcionais, adenite sebácea e displasias foliculares. Como tratamento tem sido indicada primeiramente a castração desses animais, podendo ou não estar associado à administração de algumas drogas/hormônios, além da realização da técnica de microagulhamento, que tem obtido bons resultados. Por se tratar de uma doença sobre a qual não há muita literatura publicada, esse artigo tem como objetivo reunir informações importantes sobre esta dermatopatia e esclarecer acerca dos tratamentos atualmente utilizados.

**Palavras-chave:** Dermatopatia, Ciclo piloso, Cães.

## **ABSTRACT**

Alopecia “X” or hair follicle entrapment is a non-inflammatory and non-pruritic dermatopathy of still unknown etiopathogenesis, which mainly affects dogs of Nordic origin, with double coats, especially dogs of the German spitz breed. It is characterized by progressive hair loss, sparing only the head and limbs in their more advanced stages. Its pathogenesis is still unclear and it is currently believed to be caused by a hereditary component associated with changes in sensitivity to hormone receptors in hair follicles. Among the clinical signs, there is the interruption of the hair cycle in affected animals and, consequently, the presence of progressive, bilateral and symmetrical alopecia, non-inflammatory and with the presence of hyperpigmentation in the skin (melanoderma). A relevant aspect that cannot be left out is that these animals are healthy, not showing any systemic changes, with normal laboratory test results. Diagnosis is performed by excluding other diseases with similar clinical signs, such as endocrinopathies, functional gonadal neoplasms, sebaceous adenitis and follicular dysplasias. As a treatment, castration of these animals has been indicated first, which may or may not be associated with the administration of some drugs/hormones, in addition to the microneedling technique, which has obtained good results. As it is a disease about which there is not much published literature, this article aims to gather important information about this dermatopathy and clarify about the treatments currently used.

**Keywords:** Dermatopathy, Hair Cycle, Dogs.



## LISTA DE ILUSTRAÇÕES

Figura 1. Alopecia simétrica, bilateral e melanodermia.....	13
Figura 2. Cão de pelagem lisa.....	15
Figura 3. Cão de pelagem dupla.....	15
Figura 4. Fases do ciclo piloso.....	17
Figura 5. Troca de pelagem em cães da raça spitz alemão.....	21
Figura 6. Exemplar de spitz alemão pós tratamento com microagulhamento .....	29
Figura 7. Exemplar de spitz alemão pós tratamento com microagulhamento .....	30
Figura 8. Imagem de planimetria por pontos em cão submetido a microagulhamento.....	30

## LISTA DE TABELAS

<b>Tabela 1.</b> Critérios para inclusão na Alopecia X.....	23
---	----

## SUMÁRIO

<b>AGRADECIMENTOS</b> .....	<b>5</b>
<b>RESUMO</b> .....	<b>7</b>
<b>ABSTRACT</b> .....	<b>8</b>
<b>LISTA DE FIGURAS</b> .....	<b>9</b>
<b>LISTA DE TABELAS</b> .....	<b>10</b>
<b>SUMÁRIO</b> .....	<b>11</b>
<b>1 INTRODUÇÃO</b> .....	<b>12</b>
<b>2 REVISÃO BIBLIOGRÁFICA</b> .....	<b>13</b>
2.1 Definição de Alopecia X .....	13
2.2 Aspectos epidemiológicos da doença. ....	14
2.3 O pelo e o ciclo piloso.....	15
2.4 Etiologia .....	18
2.4.1 Alterações genéticas.....	19
2.4.2 Hormônios .....	20
2.5 Progressão da Alopecia X.....	20
2.6 Sinais Clínicos .....	22
2.7 Diagnóstico.....	22
2.7.1 patologia cutânea .....	24
2.7.2 Diagnósticos diferenciais da Alopecia X.....	25
2.7.3 Testes Hormonais .....	26
2.8 Tratamento.....	27
<b>3. CONSIDERAÇÕES FINAIS</b> .....	<b>31</b>
<b>REFERÊNCIAS</b> .....	<b>32</b>

## 1 INTRODUÇÃO

A alopecia em cães pode ser causada por várias doenças cutâneas e até mesmo sistêmicas, sendo um achado frequente nas consultas dermatológicas veterinárias (GODIM et al., 2020).

A “alopecia X” ou aprisionamento do folículo piloso são as denominações utilizadas para definir um conjunto de manifestações cutâneas em cães, com a presença de alopecia, ou seja, áreas com ausência ou diminuição de pelos, de origem não inflamatória, bilateral, simétrica, e, normalmente sem prurido associado (PARADIS, 2012). Além desses sinais clínicos, o animal acometido pode apresentar pelagem fragilizada, ressecada, sem brilho, que se desprende com facilidade da pele, melanodermia (manchas enegrecidas na pele), além de outras alterações clínicas inespecíficas, sem sinais sistêmicos, sendo semelhante a diversas doenças endócrinas que também causam alopecia (MELIÁN, 2004; NUTTAL, 2010; PARADIS, 2012).

No passado, a referida dermatopatia já foi chamada de “pseudo-cushing”, síndrome da hiperplasia adrenal congênita, alopecia responsiva ao hormônio de crescimento, dermatose responsiva à castração, alopecia responsiva à biópsia, “black skin disease” entre outras denominações menos conhecidas, sendo mais frequentemente observada em raças nórdicas, com pelagem dupla e, em especial, em cães da raça Spitz Alemão (MILLER et al., 2013).

As numerosas denominações para doença, devem-se ao fato desta patologia apresentar respostas variadas aos diversos tipos de tratamento instituídos nos animais portadores, em busca das possíveis causas dessa afecção (FRANK, 2013).

Atualmente, a patogenia da doença ainda não é bem esclarecida, mas acredita-se que seja causada por um componente hereditário associado a alterações de sensibilidade nos receptores hormonais dos folículos pilosos (FRANK, 2013; NUTTAL, 2010).

Em relação ao tratamento, ainda não há estudos aprofundados sobre os métodos mais eficientes, no entanto, a associação da castração com a administração de substâncias como melatonina e trilostano e estímulo da epiderme com a realização de microagulhamento, que são os mais comumente utilizados, tem apresentado índices de repilação bastante satisfatórios (BAPTISTA, 2018).

Desta forma, o objetivo do presente trabalho foi estudar e compilar, através de uma revisão bibliográfica, informações atualizadas sobre a alopecia X em cães da raça Spitz Alemão, abordando desde a etiologia, sinais clínicos, diagnóstico e tratamentos com a

finalidade de esclarecer não só profissionais da área da medicina veterinária como também tutores de animais e pessoas interessadas no assunto. Buscou-se ainda discutir e avaliar a adoção da técnica de microagulhamento como tratamento e sua influência na promoção do recrescimento piloso em cães da raça Spitz Alemão acometidos pela alopecia X.

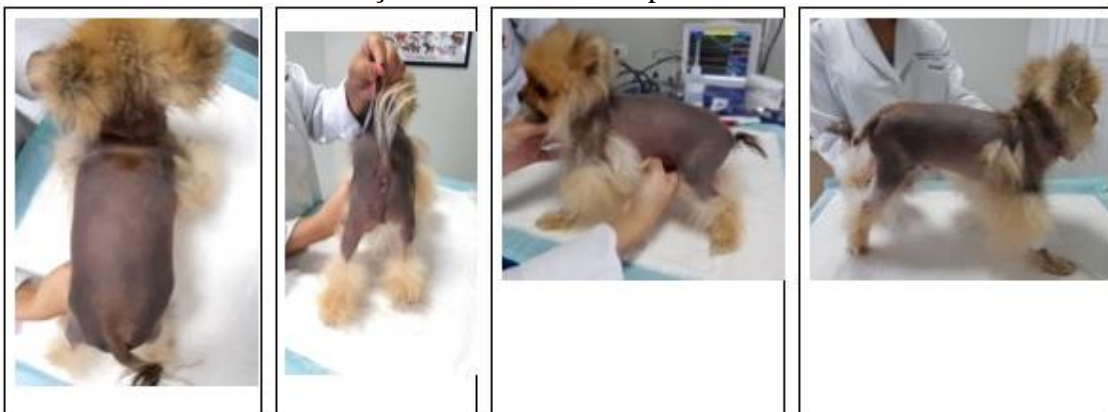## 2 REVISÃO BIBLIOGRÁFICA

### 2.1. Definição da Alopecia X

Alopecia é definida como a ausência de pelos em áreas que deveriam ser cobertas, devido a variadas causas, sendo comumente encontrada em diversas dermatopatias (NUTTAL, 2010).

A denominação “alopecia X” ou aprisionamento do folículo piloso é utilizada para definir um conjunto de manifestações cutâneas em cães, como alopecia não inflamatória, bilateral, simétrica, normalmente sem prurido associado. Além desses achados clínicos, o animal acometido pode apresentar pelagem ressecada, sem brilho, que se desprende com facilidade da pele, melanodermia, além de outras alterações clínicas inespecíficas, com quadro semelhante a diversas doenças endócrinas que também causam alopecia, porém sem sinais sistêmicos (MELIÁN, 2004; NUTTAL, 2010; PARADIS, 2012). A progressão da doença leva à perda progressiva do pelame e melanodermia, preservando apenas a cabeça e terços finais dos membros em seus estádios mais avançados (FRANK, 2013), conforme se observa na Figura 1.

Figura 1. Alopecia bilateral, simétrica, presença de melanodermia. Regiões da cabeça e membros distais preservados.



Fonte: Baptista; De Marco (2017)

Apesar da patogenia da alopecia X ainda não ser determinada, acredita-se existir um componente hereditário associado a alterações de sensibilidade nos receptores hormonais dos folículos pilosos (FRANK, 2013; NUTTAL, 2010).

Segundo Medleau et al. (2003) uma das hipóteses apresentadas para explicar a causa e patogênese da doença seria a esteroidogênese adrenal anormal a causadora do distúrbio, sendo uma variante discreta do hiperadrenocorticismo dependente da hipófise, já outras correntes sugerem que a doença se deve à deficiência de hormônio do crescimento.

Os criadores de cães de raças nórdicas em países de língua inglesa denominam esta condição de “black skin disease” (devido à melanodermia, ou seja, o enegrecimento da pele, que acompanha a condição na maioria dos exemplares). Na literatura veterinária a condição recebeu diversas sinonímias, incluindo deficiência adulta do hormônio de crescimento, alopecia responsiva ao hormônio de crescimento, alopecia responsiva à castração, alopecia responsiva à biópsia, síndrome semelhante à hiperplasia adrenal congênita, aprisionamento do ciclo piloso e, mais recentemente, alopecia X (CERUNDOLO et al., 2007; FRANK, 2013).

## **2.2. Aspectos epidemiológicos da doença**

Normalmente, a alopecia X é observada em animais jovens e adultos em média, entre 1 e 2 anos, em sua maioria machos, não castrados (CERUNDOLO et al., 2004; CERUNDOLO et al., 2004; NUTTAL, 2010); porém, pode ocorrer em ambos os sexos, independentemente do animal ser castrado ou não (NUTTAL, 2010).

Observa-se que algumas raças de cães cujos pelames apresentam um manto piloso denso e duplo, como Malamute do Alasca, Chow Chow, Husky Siberiano, Spitz Alemão e Samoieda são mais comumente acometidas, porém a doença pode ser diagnosticada em cães de qualquer raça (FRANK, 2013).

Visualiza-se abaixo a diferença entre as pelagens de cães, sendo representado na Figura 2 um cão de pelagem lisa e na Figura 3 um cão de pelame duplo.

Figura 2. Cão de pelagem lisa



Fonte: Arquivo pessoal, 2019

Figura 3. Cão de pelagem dupla



Fonte: Arquivo pessoal, 2019

### 2.3. O pelo e o ciclo piloso

Os pelos são hastes cornificadas características dos mamíferos, com estruturas alongadas flexíveis produzidas pelos folículos pilosos e se dividem em uma porção livre, a haste, e outra intradérmica, a raiz. Na extremidade distal da raiz pilosa há uma dilatação denominada bulbo piloso, que está firmemente aderido a derme (FAVARETO,2006).

A pelagem dos cães apresenta uma variedade de funções que vão muito além da estética, como por exemplo, homeostase térmica, camuflagem, comunicação social e sexual, percepção sensorial, proteção contra traumas, insultos dolorosos, picadas de insetos entre outros . (BAPTISTA, 2018).

Apesar de alguns autores descreverem a alopecia X como uma doença estética, os cães que desenvolvem alopecia sofrem com o estresse térmico constante, pois não têm glândulas sudoríparas e camada de gordura subcutânea desenvolvidas o suficiente para exercer a termorregulação de forma eficiente, além de perderem a proteção que a pelagem fornece (BAPTISTA, 2018).

Deve-se observar ainda que a pele alopecica fica mais sujeita ao desenvolvimento de infecções bacterianas e fúngicas e, principalmente nos exemplares mais claros que não desenvolvem a melanodermia, cânceres de pele (BAPTISTA, 2018).

Para uma melhor compreensão da alopecia X, se faz necessário discutir primeiramente sobre o ciclo piloso e suas fases. O ciclo piloso é influenciado por uma complexa interação entre sinais clínicos do microambiente folicular e por fatores sistêmicos importantes como fatores genéticos, hormonais e ambientais, resultando em uma série de eventos que envolvem o crescimento, regressão e remodelação do pelo. Tal ciclo é composto pelas fases catágena, telógena, exógena e anágena (GODIM et al., 2020).

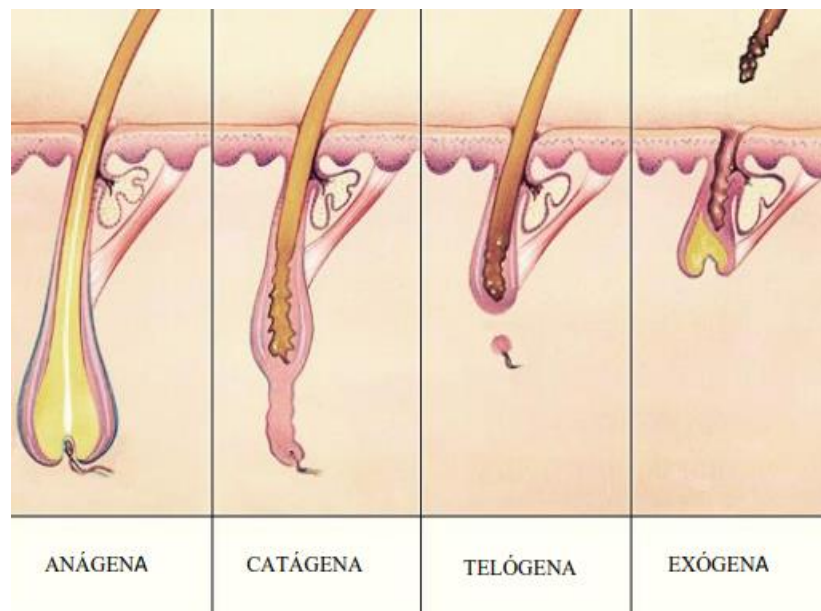
Cada ciclo consiste em um período de crescimento (*anagênico*) durante o qual o folículo está ativamente produzindo o pêlo, um período de descanso (*telogênico*) quando o crescimento piloso cessa e o pêlo fica retido no folículo piloso e um período em que o pêlo é eliminado para o ambiente (*exogênico*) para ser então substituído por um novo pêlo em crescimento (anagênico). Há também uma fase de transição (*catagênica*) entre o período anagênico e telogênico. A duração das fases do ciclo varia conforme a espécie, a raça, a idade, o sexo, a região corporal e pode ser modificada por uma variedade de fatores fisiológicos e patológicos (FAVARETO,2006).

Tanto nos cães como em outros mamíferos domésticos, verifica-se que a fase anagênica persiste até o momento em que o pêlo atinge o comprimento determinado geneticamente, que varia conforme a região corporal. Quando o pêlo atinge o comprimento final, a fase anagênica cessa. Este fenômeno é responsável pelos distintos comprimentos do pelame nas diferentes raças. As variações na duração do período anagênico e as diferenças na velocidade de crescimento do pêlo são os fatores que contribuem para os diferentes comprimentos finais dos pêlos nas diferentes regiões corporais e nas diferentes raças. Além disso, a velocidade de crescimento do pêlo varia individualmente nos animais da mesma raça (FAVARETO,2006).



Assim, resumidamente, pode-se caracterizar a fase anágena como fase ativa de crescimento piloso (o folículo piloso se encontra conectado à derme e a cápsula interna que contém a raiz intacta), a fase catágena pela regressão do folículo piloso (é a fase de transição, durante este período o bulbo retrocede e a conexão com a pele se degenera. A capsula que contém a raiz é substituída gradativamente por células de descamação), a fase telógena pelo período de repouso do folículo (É produzida quando a cápsula interna é substituída completamente por células de descamação e o comprimento do folículo diminui para dois terços do seu tamanho. O pelo nesta fase pode ser removido com facilidade, entretanto ele não irá cair. Será empurrado para o exterior do folículo na nova fase, a anágena, que é caracterizada pela queda da haste pilosa, conforme figura 4 (GODIM et al., 2020).

Figura 4. Fases do folículo piloso



Fonte: GODIM et al., (2020)

Entre as diversas raças de cães com diferentes tipos de pelagem observa-se grandes diferenças no ciclo piloso, principalmente nas fases telógena, e anágena (BAPTISTA, 2018). Algumas raças como Poodle e Bichon Frisé apresentam ciclos predominantemente anágenos, e raças com revestimento de pelos do duplo, por serem originárias de países com baixa temperatura e necessitarem de um maior aquecimento corporal, apresentam o ciclo de pelos predominantemente telógeno, sendo esse processo muito bem equilibrado, de modo que o animal esteja coberto de pelos durante todo tempo (BAPTISTA; DE MARCO, 2017).

Verifica-se que a substituição de pelos em cães ocorre em padrão de mosaico, ou seja, em uma mesma área cutânea há folículos pilosos nos três estágios do ciclo, garantindo assim, que a pele esteja sempre recoberta de pelos (GODIM et al., 2020).

Dessa maneira, observa-se que o crescimento dos pelos dos cães é controlado por fatores intrínsecos e extrínsecos. Os primeiros são os fatores produzidos por células epiteliais e mesenquimais no folículo piloso e ao seu redor, como as citocinas, fatores de crescimento, hormônios, neuropeptídeos e moléculas de adesão. Já os fatores extrínsecos são aqueles produzidos por outros órgãos externos à pele, como os hormônios da tireoide e os hormônios sexuais, além da interação de fatores externos, tais como a temperatura, fricção e terapia medicamentosa (GODIM et al., 2020).

Como fatores sistêmicos, acredita-se que os hormônios provavelmente são os que mais afetam o ciclo piloso (BAPTISTA, 2017).

Mudas sazonais, características de muitas espécies, incluindo o cão, são decorrentes principalmente de alterações no fotoperíodo, sinalizada ao organismo pela glândula pineal, importante salientar que a capacidade da pelagem em regular a temperatura corporal relaciona-se estreitamente com seu comprimento, espessura, densidade por unidade de área, cor e brilho (FAVARETO, 2006). De forma semelhante a prolactina também está envolvida na muda em mamíferos. Hormônios adrenais e sexuais retardam a fase anágena (MUNTENER et al., 2011). Atualmente a produção local de hormônios na própria pele tem recebido destaque, inclusive pelo seu possível papel na alopecia X (BRUNNER et al., 2017).

Outro fator importante é a idade; a fase telógena vai se tornando mais longa em indivíduos mais velhos (MUNTENER et al., 2011).

Fatores ambientais também exercem influência sobre o ciclo piloso. Temperatura, mas principalmente, como visto acima, o fotoperíodo, determinam mudas sazonais em muitas espécies e deficiências nutricionais também podem levar a alterações no ciclo (MUNTENER et al., 2011).

## **2.4. Etiologia**

A etiologia da alopecia X ainda não é completamente compreendida. A primeira descrição da doença foi realizada por Siegel (1977), denominada na época de síndrome pseudo-Cushing, devido às semelhanças com o quadro dermatológico desenvolvido por cães com hiperadrenocorticismos (BAPTISTA; DE MARCO, 2017).

Acredita-se que a etiologia esteja relacionada a uma predisposição genética que resulta em falha na produção hormonal ou em uma ação hormonal deficitária sobre o folículo

piloso (CERUNDOLO et al., 2007). Alguns estudos corroboram a hipótese de que a deficiência na produção de hormônios sexuais pode ser a causa da alopecia X, haja vista constatar o crescimento de pelos em cães após a castração ou após submetê-los a tratamentos com princípios ativos que afetam a produção de hormônios sexuais e, que diminuem os níveis de hormônios (CERUNDOLO et al. 2007; FRANK et al., 2006, GODIM et al, 2020).

Estudos também indicam que a doença tem caráter hereditário por haver uma maior predisposição nas raças nórdicas para a alopecia X, levando em conta a manifestação clínica relativamente precoce e a análise genealógica desses cães, no entanto o modo de transmissão hereditária ainda não foi elucidado. Deve-se mencionar que poucas alterações significativas foram observadas nos genes dos animais portadores (GODIM et al., 2020).

#### **2.4.1 Alterações genéticas**

Nas últimas décadas alguns genes foram estudados em cães com alopecia X sem que fossem encontradas alterações nos mesmos (TAKADA et al., 2002; MAUSBERG et al., 2007; MAUSBERG et al., 2008), entretanto, em estudos recentes, o sequenciamento genético realizado a partir de amostras da pele de cães da raça Spitz Alemão com alopecia X, comparado com o de cães hígdidos, foi capaz de identificar 569 genes hiper-expressos e 1029 hipo-expressos nos cães com a doença, sendo ainda identificados 47 genes expressos diferentemente, principalmente os que codificam moléculas relacionadas às vias de sinalização “Wnt” e “Shh”, que são as principais envolvidas na indução e manutenção da fase anágena. Estes genes estão hipoexpressos nos cães alopécicos. Também foram identificadas alterações em genes codificadores de células tronco do folículo piloso (BAPSTISTA, 2017).

Além das alterações nestes genes envolvidos diretamente nas vias de sinalização associadas ao folículo piloso, foram identificadas alterações em 10 genes envolvidos na síntese de hormônios sexuais, vitamina D e metabolismo da melatonina. Estas alterações indicam a hipótese de que o metabolismo de hormônios sexuais esteja alterado localmente na pele de indivíduos com alopecia X. Estas alterações envolvem genes que codificam enzimas envolvidas na metabolização do estradiol e estrona e em genes que codificam receptores de estrógeno. CYP1A1 e CYP1B1, enzimas sabidamente envolvidas na degradação plasmática da melatonina, provavelmente exercem o mesmo papel na pele, visto que a melatonina é também produzida e metabolizada nesta. Esta hiper-regulação constatada nos genes envolvidos na síntese da CYP1A1 e CYP1B1 na pele dos cães alopécicos pode contribuir para a compreensão do papel terapêutico que a melatonina exógena exerce em

cães com a doença, compensando pelo menos parcialmente esta degradação local aumentada (BRUNNER et al., 2017).

#### **2.4.2 Hormônios**

Recentemente, foram realizadas pesquisas para se esclarecer qual o possível papel dos hormônios esteroides intermediários da síntese do cortisol e dos hormônios sexuais em cães com alopecia, sendo que dos 276 cães submetidos à pesquisa, 73% apresentaram pelo menos um hormônio sexual basal ou pós-ACTH elevado. Esses cães foram avaliados antes e durante o tratamento com mitotano e melatonina, entretanto, o recrescimento piloso nos cães tratados não foi associado com a redução dos valores dos hormônios avaliados, sendo que muitos cães que responderam ao tratamento ainda apresentavam alterações hormonais (FRANK et al., 2005).

Desta forma a mensuração dos níveis plasmáticos hormonais pode não ser um método apropriado para avaliar a contribuição hormonal para a doença, pois a desregulação hormonal na própria pele pode ser o fator endócrino mais importante (BRUNNER et al., 2017).

#### **2.5. Progressão da Alopecia X**

As primeiras alterações no pelame provocadas pela alopecia x são observadas entre um e três anos de idade, tanto em machos quanto fêmeas, independente do status reprodutivo (BAPTISTA, 2017). Perda simétrica da pelagem se desenvolve no dorso, regiões caudais dos membros pélvicos, períneo e pescoço e usualmente há alterações na cor e qualidade do pelame (BOND, 2004).

As alterações dermatológicas simulam os presentes nos casos de dermatoses endócrinas. Inicialmente verifica-se a alteração gradual de textura do pelame, que vai se tornando progressivamente ressecado e opaco. A cabeça e extremidades distais do animal são poupadas (FRANK, 2013).

Em estudo recente (BAPTISTA; DE MARCO, 2017), foi analisado o histórico de 171 cães da raça Spitz Alemão diagnosticados com alopecia X. Os resultados confirmaram a maior proporção de machos que de fêmeas afetados, sendo 132 (77,19%) machos e 39 (22,8%) fêmeas, mas, diferente dos dados encontrados na OFA (Orthopedic Foundation for Animals) que mostram uma proporção aproximada de 2:1 (OFA, 2016), aqueles dados apontaram a proporção aproximada de 3:1.

A alopecia X teve seu início descrito entre seis e 72 meses, sendo que 88% dos cães apresentaram o início durante os três primeiros anos de vida, embora tenham sido observados casos mais tardios (11,92%), cujo início relatado foi posterior ao terceiro ano de vida. Descontados estes casos tardios a média de início das alterações foi de  $14 \pm 6$  meses (BAPTISTA, 2017).

O primeiro sinal da alopecia X, relatado de forma bastante consistente pelos tutores,, foi a falha na troca da pelagem infantil (avaliada em 107 cães), evidenciada em 93,46% (100) dos cães afetados, ou seja, estes cães não apresentaram a primeira troca ou a apresentaram de forma leve, com discreta modificação no pelame (BAPTISTA, 2017)

Ressalte-se que a primeira troca de pelagem, na raça Spitz Alemão, costuma ocorrer, de forma muito marcante, em torno dos 4 meses de idade, quando a pelagem infantil é substituída pela pelagem juvenil/adulta e quando a coloração definitiva é então estabelecida (COILE, 2007). A falha na troca da pelagem infantil na idade apropriada, sugere uma perturbação precoce do ciclo piloso e pode ser um importante elemento preditivo e auxiliar no diagnóstico da alopecia X (BAPTISTA; DE MARCO, 2017).

Abaixo segue figura indicando a troca de pelagem em filhotes de cães da raça Spitz Alemão, conforme figura 05.

Figura 5. Troca de pelagem em cães da raça Spitz Alemão



Fonte: Baptista, (2018)

## 2.6. Sinais clínicos

Primeiramente, a alopecia X por se tratar de uma dermatopatia que causa interrupção/alteração do ciclo piloso nos animais acometidos, normalmente observa-se alopecia progressiva, marcadamente bilateral e simétrica, não inflamatória e com melanodermia (hiperpigmentação da pele) (FRANK et al., 2006; NUTTAL et al., 2010).

Como na maioria das vezes o desenvolvimento da afecção é brando, o animal inicialmente apresenta apenas a perda dos pelos primários, retendo os secundários, principalmente nas áreas de maior atrito como em volta do pescoço, cauda, região dorso-caudal, períneo e área caudal das coxas. Após um tempo, a alopecia avança e os pelos dessas regiões cai inteiramente, surgindo assim amplas áreas alopécicas (BAPTISTA, 2018).

Quando num estágio mais avançado, observa-se a queda dos pelos primários do tronco e da cabeça, sendo os pelames das extremidades distais dos membros preservados (BAPTISTA, 2018). Uma característica clínica interessante é o crescimento piloso em áreas de trauma ou biópsia cutânea (GODIM et al., 2020).

Normalmente os pacientes não apresentam prurido, a menos que ocorra infecção bacteriana secundária ou alteração da queratinização (CERUNDOLO et al., 2008).

Outro aspecto a se considerar é que os animais acometidos não apresentam qualquer alteração sistêmica, sendo absolutamente saudáveis, no entanto, como o padrão de lesão da doença é similar aos padrões apresentados por animais portadores de doenças endócrinas, deve-se sempre procurar investigar e excluir a hipótese de endocrinopatias (GODIM et al., 2020).

## 2.7 Diagnóstico

Já foram propostos diversos critérios de inclusão para o diagnóstico da alopecia X que foram revistos e modificados ao longo dos anos (BAPTISTA, 2017), conforme observado na Tabela 1.

Tabela 1. Critérios de inclusão para alopecia X

1	A raça ser predisposta
2	Idade de início entre 2 e 6 anos
3	O padrão da alopecia: perda progressiva da pelagem truncal e/ou textura lanosa do pelo, com ou sem hiperpigmentação da pele
4	Ausência de sinais clínicos sistêmicos
5	Sem alterações no hemograma e exames bioquímicos
6	Função tireoidiana normal
7	Esteroidogênese anormal: concentração aumentada da 17OH-Progesterona pré e/ou pós estimulação com ACTH
8	Aumento na razão cortisol/creatinina urinária na maioria das amostras de urina coletadas por um período de 10 dias
9	Leve ou moderada supressão da razão cortisol/creatinina urinária após teste de supressão com baixa dose de dexametasona
10	Achados histológicos de queratinização tricolemal dos folículos pilosos

Fonte: Cerundolo et al. (2004)

Atualmente, o diagnóstico da alopecia X é realizado a partir da exclusão de outras doenças que podem causar um quadro semelhante tais como doenças endócrinas, neoplasias gonadais funcionais, adenite sebácea, eflúvio telogênico e outras displasias foliculares bem como a partir da análise de dados pertinentes ao histórico do animal, tais como raça predisposta (raças nórdicas, principalmente o Spitz Alemão), idade (geralmente entre um e seis anos), localização das áreas alopécicas (poupando cabeça, membros torácicos e terço distal dos membros pélvicos), ausência de prurido e a não manifestação de outros sinais sistêmicos que caracterizam outras endocrinopatias (BAPSTISTA, 2018).

Para Cerundolo et al. (2004), há diversas circunstâncias que devem ser analisadas para se chegar ao diagnóstico de alopecia X, que são elas: predisposição racial, idade de início das lesões, que normalmente ocorre entre 1 e 6 anos, observar se o paciente apresenta perda progressiva da pelagem truncal e/ou textura lanosa do pelo com ou sem hiperpigmentação cutânea, ausência de sinais clínicos sistêmicos e alterações em exames laboratoriais como hemograma e dosagens bioquímicas, função tireoidiana normal, aumento na razão cortisol/creatinina urinária na maioria das amostras de urina coletada por um período de 10 dias, leve ou moderada supressão da razão cortisol/creatinina urinária após teste de supressão com baixa dose de dexametasona e achados histopatológicos de queratinização tricolemal dos folículos pilosos.

Segundo Ferrer (2005) frequentemente os achados das biópsias de pele de cães com alopecias não inflamatórias são inespecíficos e incapazes de diferenciar a alopecia X das demais doenças que causam essas alterações cutâneas.

Observa-se uma discreta atrofia e hiperqueratose ortoqueratótica da epiderme, atrofia folicular, hiperpigmentação epidérmica, predomínio das fases telógena e catágena dos

folículos pilosos, dilatação do infundíbulo folicular, com poucas ou nenhuma haste de pelo, atrofia epidérmica e atrofia das glândulas sebáceas (GODIM et al., 2020).

Uma das formas de diagnóstico também é a análise da resposta à terapia, embora alguns animais apresentem melhora com determinado princípio ativo e outros com outro e, ainda existem aqueles que não respondem a qualquer terapia médica ou cirúrgica (CERUNDOLO et al., 2008).

Finalmente, para o fechamento do diagnóstico, é salutar a realização de testes hormonais específicos para descartar outras doenças dermatológicas (BAPTISTA, 2017).

### **2.7.1 Histopatologia Cutânea**

Durante a triagem diagnóstica da alopecia X é indicada a realização da biópsia cutânea, no entanto os achados histopatológicos não são específicos e não garantem um diagnóstico definitivo (FERRER, 2005).

Muitas características microscópicas são comuns tanto na alopecia X quanto nas dermatoses endócrinas, mesmo assim, é um exame que auxilia no diagnóstico e afasta outras possibilidades, como as dermatites parasitárias, fúngicas, bacterianas, alérgicas etc. (BAPTISTA, 2018).

Como achados microscópicos identificados em cães com alopecia X podemos citar: hiperqueratose ortoqueratótica, queratose folicular, queratinização tricolemal excessiva (“folículos em chama”), poucos bulbos pequenos em anágeno, hiperpigmentação epidérmica, atrofia folicular e maior número de folículos em telógeno (MUNTENER et al., 2012).

Ressalte-se que, muitos desses achados também são observados no hiperadrenocorticismismo, hipotireoidismo, hiperestrogenismo e alopecia recorrente do flanco. Entretanto, a presença de “folículos em chama” difusamente distribuídos, aparentemente é mais proeminente e abundante em cães com alopecia X do que em outras dermatopatias. (FERRER, 2005).

Além disso, em estudo sobre as diferentes alopecias não inflamatórias evidenciou-se que cães com alopecia X apresentam maior número de folículos em telógeno e o número de folículos em quenógeno, em todas as alopecias estudadas, é de 3 a 4,5 vezes maior que no grupo controle (MUNTENER et al., 2012).

Dessa forma verifica-se que o exame histopatológico é um exame auxiliar diagnóstico importante e que deve ser realizado, porém sem a expectativa de que ele irá ser



capaz de diferenciar os animais afetados por alopecia X daqueles que apresentam outras endocrinopatias (BAPTISTA, 2018).

### **2.7.2 Diagnósticos Diferenciais da Alopecia X**

As doenças de origem hormonal que podem levar a quadro alopécico semelhante ao da alopecia X são o hiperadrenocorticismo, o hipotireoidismo e o hiperestrogenismo (BAPTISTA, 2018). Estas endocrinopatias causam diversas alterações sistêmicas e normalmente acometem cães mais velhos (FRANK, 2013).

Para o diagnóstico definitivo, deve-se solicitar diversos exames laboratoriais bioquímicos e hematológicos, além dos testes hormonais específicos (teste de supressão com baixa dose de dexametasona e teste de estimulação com ACTH (BEHREND, 2015).

O exame físico da pele justifica-se para a verificação de sinais de inflamação folicular e infecção. Mas é importante considerar que a presença de piodermite ou infecção fúngica não descarta a alopecia X, visto que estas condições podem estar presentes simultaneamente (BAPTISTA, 2018).

Também a existência de prurido, apesar de não característico da alopecia X, pode ocorrer pelo ressecamento da pele causado pela doença e por infecções oportunistas que podem estar também presentes (BAPTISTA, 2018).

Doenças inflamatórias tais como a demodicose, em sua forma generalizada, podem causar alopecia com padrão distinto do da alopecia X e, neste caso, recomenda-se realizar a análise microscópica do raspado profundo da pele porque a presença de ácaros ou um aumento das formas imaturas indicam a ocorrência da demodicose (BAPTISTA, 2018).

Outra doença inflamatória rara na maioria das raças, mas relativamente frequente em samoiedas, e que pode produzir um quadro semelhante, é a adenite sebácea, sendo o diagnóstico diferencial feito através do exame histopatológico da pele. Em casos de displasias foliculares o diagnóstico diferencial também será realizado através do exame histopatológico da pele (MUNTENER et al., 2011).

A avaliação da progressão da alopecia também é um dado importante para o diagnóstico diferencial: alopecia truncal, não inflamatória, sazonal ou cíclica, é sugestiva de alopecia recorrente do flanco, mas esta não é relatada nas raças acometidas pela alopecia X (BAPTISTA, 2018).

Também é importante avaliar durante a anamnese se houve algum evento estressante, como doenças, prenhez (ou mesmo o estro), lactação etc., cerca de 1 a 3 meses antes da queda acentuada dos pelos, pois esta pode ser resultante de eflúvio telogênico

quando os folículos entram na fase telógena sincronicamente em consequência de evento estressante, vindo a cair em grande quantidade alguns meses depois (MUNTENER et al., 2011).

Estudos indicam que provavelmente o principal diagnóstico diferencial da alopecia X seja a alopecia pós-tosa. Esta é definida como falha no recrescimento piloso após tricotomia ou tosa. A pelagem nos cães acometidos não cresce ou cresce de forma desigual, muitas vezes por muitos meses até anos. Assim como a alopecia X, a alopecia pós-tosa é mais frequente em cães de pelagem dupla. Cães destas raças têm uma fase telógena prolongada, que possivelmente evoluiu com o objetivo de poupar energia em climas de frio extremo. Este tipo de pelagem se desenvolveu para manter a temperatura elevada (29C°) próxima à pele e, quando ocorre a tosa este isolamento térmico é subitamente perdido, podendo causar a interrupção do crescimento piloso (os folículos pilosos, expostos repentinamente a baixas temperaturas pela tosa, podem entrar sincronicamente na fase telógena) (MUNTENER et al., 2011).

### **2.7.3 Testes hormonais**

A flutuação do fotoperíodo e da temperatura ambiental parecem agir na glândula pineal, hipotálamo e hipófise, modificando os níveis de vários hormônios, que influenciam diretamente a atividade cíclica dos folículos pilosos. Dentre estes hormônios, destacam-se a melatonina e a prolactina, que modulam o crescimento dos pelos através de um mecanismo de ação ainda incerto (FAVARETO, 2006).

Recentemente foi demonstrado que alterações hormonais locais e não sistêmicas são provavelmente os contribuintes endócrinos mais importantes na alopecia X, o que indica que a mensuração dos níveis hormonais séricos pode não ser um método apropriado para o diagnóstico da doença. Vale mencionar que essas alterações locais carecem de maiores estudos para entendimento de sua fisiopatogenia (BRUNNER et al., 2017)

Nesse sentido, considerando a falta de consistência em identificar alterações nos hormônios esteroidais intermediários em todos os cães com alopecia X, os testes hormonais mais importantes que devem ser empregados no diagnóstico diferencial são aqueles relacionados à exclusão do hipotireoidismo e do hiperadrenocorticismo (BAPTISTA, 2017).

## 2.8. Tratamento

Diferentes tratamentos para a alopecia X já foram testados com diferentes graus de sucesso, incluindo a castração, melatonina, trilostano, deslorelin, hormônio de crescimento, mitotano e acetato de medroxiprogesterona (FRANK, 2013). Os mais utilizados são a castração, a melatonina, o trilostano e as técnicas de microagulhamento. A castração é o primeiro tratamento de escolha, visto promover o recrescimento piloso em muitos cães, embora muitas vezes de forma não permanente (BAPTISTA, 2018).

O hormônio de crescimento raramente é empregado pois pode induzir ao diabetes mellitus, tem custo elevado e a resposta terapêutica muito variável.

O mitotano é um quimioterápico com ação adrenolítica, que também pode promover efeitos colaterais graves a partir da supressão excessiva da esteroidogênese adrenal (FRANK, 2013).

A melatonina é um hormônio que auxilia o crescimento piloso (geralmente parcial) em cães afetados, mas seu exato mecanismo de ação ainda não é conhecido (FRANK, 2013). Estudos recentes demonstraram o aumento da expressão cutânea das enzimas CYP1A1 e CYP1B1 em cães com alopecia X e, como referidas enzimas estão envolvidas na degradação plasmática da melatonina, esse achado aponta para hipótese de que a melatonina exógena pode compensar uma possível degradação aumentada da melatonina na pele de cães com alopecia X (BRUNNER et al., 2017)

Em relação ao uso do trilostano este foi utilizado na terapêutica da alopecia X (CERUNDOLO et al., 2004) a partir da hipótese levantada por Schmeitzel e Lothrop (1990) de que a alopecia X seria uma doença endócrina caracterizada pelo aumento sérico da 17OH Progesterona devido à uma deficiência parcial na enzima CYP 21. Dessa forma, os autores postularam que o uso do trilostano, um bloqueador hormonal, poderia exercer efeito terapêutico na alopecia X a partir da regulação da esteroidogênese adrenal, notadamente pela sua ação inibitória da enzima 3 $\beta$ -HSD, responsável pela catalização da 17OH Pregnenolona em 17OH Progesterona. Realmente o estudo mostrou que 85% dos cães da raça Spitz Alemão (N = 16) tratados com trilostano apresentaram completo recrescimento piloso, entretanto os valores da 17OH Progesterona pós-ACTH não diminuíram com o uso do trilostano, pelo contrário, aumentaram inesperadamente.

De forma geral, o trilostano é bem tolerado pelos cães, com baixa incidência de efeitos colaterais, mas carece de mais estudos para verificar qual a correlação do trilostano frente aos efeitos da alopecia X (BAPTISTA, 2018).

A deslorelina é um fármaco agonista do hormônio liberador de gonadotropina (GnRH) de longa ação, usado originalmente em cães para castração química reversível e, em furões, no tratamento do hiperestrogenismo. Através de um mecanismo de feedback positivo sobre a hipófise, o implante de deslorelina (Suprelorinâ) causa uma dessensibilização nos receptores hipofisários para GnRH, inibindo a produção de gonadotropinas, após um estímulo inicial. A deslorelina pode promover repilação por intermédio da supressão do eixo hipotálamo – hipófise – gonadal (SANTOS, 2018).

Em relação ao acetato de medroxiprogesterona ele é utilizado mensalmente como uma espécie de castração química, inibindo a liberação de ACTH e cortisol.

Estudos recentes revelam que microtraumas provocados pelo microagulhamento podem estimular o crescimento piloso, justificando-se pelo aumento na liberação de fator de crescimento derivado de plaquetas, fatores de crescimento epidérmico pela ativação plaquetária e mecanismos de reparação tecidual, ativação de células tronco do bulbo piloso e hiper-expressão de genes de crescimento piloso, “Vegf”, b-Catenina e “Wnt” e, com isso, técnicas como o uso de dermaroller ® e/ou da caneta dérmica tem sido bastante utilizados, alcançando resultados satisfatórios (BAPTISTA, 2017)

O rolo dérmico é um equipamento que possui microagulhas de aço inoxidável que se dispõem em um cilindro acoplado em uma haste de manuseio. Ao fazer a aplicação (ou rolamento) do rolo na pele, são feitas milhares de microperfurações (BAPTISTA, 2018).

Já a caneta dérmica trata de um aparelho elétrico onde é encaixado uma ponta estéril descartável com diversas microagulhas de aço inoxidável (estão disponíveis pontas com quantidades diversas de agulhas). Durante o microagulhamento o aparelho é simplesmente movido ao longo da pele enquanto a ação de pistão (em vez da pressão do operador) causa a penetração das agulhas. Diferentemente do rolo dérmico, nessa técnica a profundidade é consistente em cada paciente, não dependendo da força do aplicador (BAPTISTA, 2018).


Os cães submetidos ao microagulhamento por BAPTISTA (2017) no dia anterior ao procedimento foram banhados com xampu à base de gluconato de clorexina 3%, deixando agir por dez minutos, antes do enxague. No dia do microagulhamento, foi realizada a depilação de toda região a ser microagulhada (com exceção da cauda), seguida da assepsia da pele realizada com espuma de digliconato de clorexidina 2%.

Os animais foram submetidos a anestesia inalatória, sendo o rolo dérmico movido diagonalmente, verticalmente e horizontalmente, com pressão moderada, por quarenta vezes em cada direção. A caneta dérmica foi movida diagonalmente, verticalmente e horizontalmente dez vezes em cada direção. Na cauda, a caneta foi movida dez vezes longitudinalmente.

Ao todo foram submetidos 23 (vinte e três) cães da raça Spitz Alemão à técnica de microagulhamento, sendo que a grande parte obteve excelentes resultados no recrescimento piloso.

Abaixo seguem figuras 06 e 07 dos tratamentos realizados com o uso do rolo dérmico e caneta dérmica e seus respectivos resultados. Na Figura 6 observa-se um exemplar submetido aos estudos da Universidade de Santo Amaro que foi o único a apresentar excelente recrescimento piloso na cauda após o microagulhamento. Já na Figura 7 observa-se mais dois exemplares submetidos ao mesmo estudo, contendo as fotos antes e pós tratamento com micro lesões cutâneas

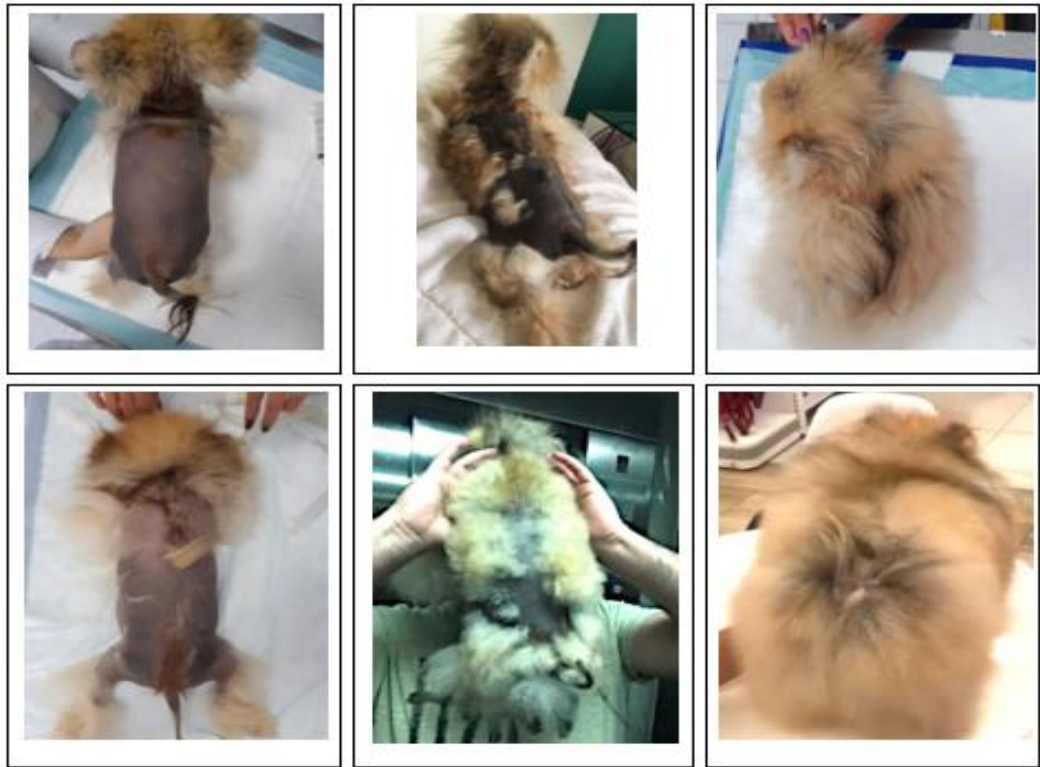Figura 6. Exemplar que foi o único a apresentar excelente recrescimento piloso na cauda após o microagulhamento.



(A – Imediatamente antes do microagulhamento; B – 60 dias após o microagulhamento; C – 120 dias após o microagulhamento).

Fonte: Baptista; De Marco (2018)

Figura 7. Exemplar que foi o único a apresentar excelente recrescimento piloso na cauda após o microagulhamento.

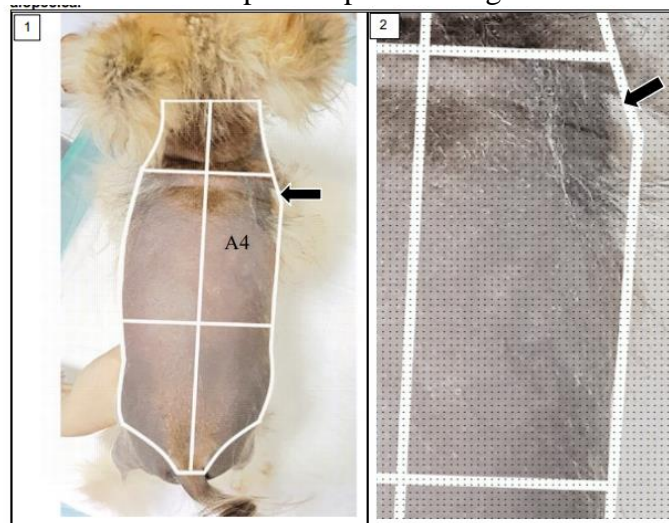


(Coluna 1- as imagens do dia que foi realizado o microagulhamento; Coluna 2- os animais nos 62 dias e 36 dias pós tratamento respectivamente; Coluna 3- cães 120 dias pós tratamento)

Fonte: Baptista; De Marco (2018)

Para análise e cálculo do percentual de repilação do animal, Baptista (2018) utilizou um esquema de planimetria por pontos, conforme se vê na figura 8.

Figura 8 – Exemplo de planimetria de pontos utilizada para o cálculo do recrescimento piloso após microagulhamento.



Fonte: Baptista (2018)

### 3 CONSIDERAÇÕES FINAIS

Como consequência da popularização das raças nórdicas, a alopecia X tem se mostrado mais frequente na rotina clínica, sendo sua fisiopatogenia obscura até o presente momento, o que de certa forma, dificulta a adoção de um protocolo de tratamento.

Verifica-se que os animais portadores da dermatopatia produzem respostas diferentes aos tratamentos administrados, não havendo assim como preconizar um único ou um tratamento de eleição, ou seja, alguns animais são responsivos a determinados tratamentos e outros não.

Havendo fortes indícios de se tratar de uma doença hereditária, a castração dos animais é de suma importância, primeiramente para evitar a transmissão dessas características a seus descendentes e também por ter sido observada, em vários estudos a repilação dos folículos após a retirada a incidência dos hormônios sexuais em alguns cães.

Além disso, quando se opta por realizar o tratamento com a utilização de drogas/hormônios, não se pode deixar de considerar a existência de consideráveis efeitos colaterais e o fato que alguns animais não são responsivos a determinadas drogas.

Recentemente, passou-se a aplicar também a técnica do microagulhamento que consiste na utilização de equipamentos que causam microlesões cutâneas nos animais, estimulando assim, o metabolismo das células epiteliais, sendo obtidos excelentes resultados, submetendo os animais a menores exposições a efeitos colaterais.

Finalmente, embora muitos profissionais entendam que a alopecia X se trata apenas de uma doença estética e que não causa alterações sistêmicas nos animais, sendo estes absolutamente saudáveis, deve-se ter em mente que o pelame exerce importantes funções na qualidade de vida do animal, tais como proteção, por ser uma camada extra entre o ambiente externo e a epiderme, diminuindo com isso a incidência de picadas de insetos, a incidência se raios ultravioletas e, conseqüentemente a ocorrência de câncer de pele, a ocorrência de lesões por choques mecânicos, atua ainda como isolante térmico, termorregulador, mantendo o animal numa temperatura regular e constante sem sobrecarregar o metabolismo, além de exercer funções de impermeabilização, deixando a pele mais protegida contra a umidade e, após feitas todas essas análises, chega-se à conclusão que a alopecia X é uma dermatopatia que deve ser tratada, merecendo atenção especial dos profissionais médicos veterinários.

## REFERÊNCIAS

- ADAMO, I. D. A. **Alopecia X**: uma revisão de literatura. 2018. Trabalho de Conclusão de Curso - Curso de Medicina Veterinária, Universidade Santo Amaro, São Paulo, 2018.
- BAPTISTA, A.B. **Avaliação do microagulhamento na terapêutica da alopecia X em cães da raça Spitz Alemão**. 2018. 106p. Dissertação (Mestrado) - Programa de Pós Graduação Stricto Sensu da Universidade Santo Amaro - UNISA, 2018
- BAPTISTA, AB. Sinalização e desenvolvimento da alopecia x em 171 cães da raça Spitz alemão. In: **Anais do 3º CONGRESSO BRASILEIRO DE ENDOCRINOLOGIA VETERINÁRIA**. 2017.
- BEHREND, E. N. Canine hyperadrenocorticism. In: FELDMAN, Edward C. et al (Ed.). **Canine and feline endocrinology**. 4. ed. [s.l.]: Elsevier Saunders, 2015. Cap. 10. p. 378-444.
- BOND,R. Investigation of symmetrical alopecia in dogs. In: MOONEY, Carmel T.; PETERSON, mark E. (ed.).**BSAVA manual of canine and feline endocrinology**. 3. Ed. [s.l.]:Woodrow House, 2004. Cap.8 p.57-65.
- BRUNNER, M.A.T; JAGANNATHAN, V; WALUK, D.P; ROOSJE, P; LINEK, M; PANAKOVA L, et. al. Novel insights into the pathways regulating the canine hair cycle and their deregulation in alopecia X. **Plos One**, [s.l.], v. 12, n. 10, 24 out. 2017.
- CBKC. Padrão oficial da raça spitz alemão, incluindo o keeshond e o Pomerânia. Confederação Brasileira de Cinofilia. Disponível em: [https://cbkc.org/application/views/docs/padros/padrao-raca\\_275.pdf](https://cbkc.org/application/views/docs/padros/padrao-raca_275.pdf) . Acesso em: 15 jun. 2018.
- CERUNDOLO, R., LLOYD, D.H., PERSECHINO, A., EVANS, H., CAUVIN, A. Treatment of canine alopecia X with trilostane. **Veterinary Dermatology**, [s.l.], v. 15, n. 5, p.285-293, out. 2004.
- CERUNDOLO, R., LLOYD, D.H., VAESSEN, M.M., MOL, J.A., KOOISTRA, H.S., RIJNBERK, A. Alopecia in pomeranians and miniature poodles in association with high urinary corticoid: creatinine ratios and resistance to glucocorticoid feedback. **Veterinary Record**, [s.l.], v. 160, n. 12, p.393-397, 24 mar. 2007.
- COILE, D.C. Pomeranians for dumies. [s.l.]: Wiley, 2007. 100p.
- FAVARETO, E.S. Estudo do ciclo piloso em cães de diferentes pelames em região de clima tropical no Brasil. Viçosa. 2006. Disponível em:< <https://www.locus.ufv.br/handle/123456789/5077>>. Acesso em: 10 dez 2021.
- FELDMAN, E. C.; NELSON, R. W. **Canine and feline endocrinology**. Elsevier Health Sciences, 2014.
- FERRER, L. **Non-Endocrine Symmetric Alopecia inDogs: Clinical Management**. Proceeding of the NAVC, North American Veterinary Conference2005, Orlando, Florida. Internet Publisher: Internacional Veterinary Information Service, Ithaca NY Disponível em:<http://www.ivis.org/proceedings/navc/2005/SAE/091.pdf?LA=1> Acessado em 20 de Março de 2015



FRANK, L.A.; DONNELL, R.L.; KANIA, S.A. Oestrogen receptor evaluation in Pomeranian dogs with hair cycle arrest (alopecia X) on melatonin supplementation. **Veterinary Dermatology**, 17(4), 252–258.2006.

FRANK, L.A.; HNILICA, K.A.; ROHRBACH, B.W.; OLIVER, J.W. Retrospective evaluation of sex hormones and steroid hormone intermediates in dogs with alopecia. **Veterinary Dermatology**, 14(2), 91–97, 2003.

FRANK, L.A. Endocrine and metabolic diseases. In W.H. Miller, C. E. Griffin, e K. L. Campbel (Eds.), **Muller e Kirk's small animal dermatology** (7th ed.). Elsevier Saunders, 2013.

HORTA, G. F. et al. Aspectos clínicos e etiológicos da alopecia X em cães: uma revisão de literatura. **Revista de Educação Continuada em Medicina Veterinária e Zootecnia do CRMV-SP**, São Paulo, v. 19, n. 1, 2021. DOI: <https://doi.org/10.36440/recmvz.v19i1.38182>

GODIM et al. Alopecia X em cães. **Pubvet** v.14, n.5, a573, pág 1-8, 2020. Disponível em: [https://www.pubvet.com.br/artigo/6849/alopecia-x-em-catildees-revisatildeo\\_](https://www.pubvet.com.br/artigo/6849/alopecia-x-em-catildees-revisatildeo_). Acesso em: 15 mar. 2021.

GROSS, T.L; IHRKE, P.J.; WALDER, E.J.; AFFOLTER, V.K. D. **Skin diseases of the dog and cat: clinical and histopathologic diagnosis**. 2ª ed. Wiley-Blackwell, 944 p. 2008.

MAUSBERG, E.M.; LEEB, T.; DOLF, G. Evaluation of the CTSL2 gene as a candidate gene for alopecia x in pomeranians and keeshonden. **Animal Biotechnology**, [s.l.], v. 18, n. 4, p.291-296, 12 out. 2007.

MAUSBERG, E.M.; LEEB, T.; DOLF, G. Exclusion of patched homolog 2 (PTCH2) as a candidate gene for alopecia X in pomeranians and keeshonden. **Veterinary Record**, [s.l.], v. 163, n. 4, p.121-123, 26 jul. 2008.

MEDLEAU, L; HNILICA, K. A. **Dermatologia de pequenos animais: atlas colorido e guia terapêutico**. Roca: Sao Paulo. 2003.

MELIÁN, C. Alopecia X in dogs. In: **Proceedings of North American Veterinary Conference**, v.18, Orlando Florida, p.371, 2004.

MILLER W.H; GRIFFIN, C.E; CAMPBELL K.L. Miscellaneous alopecias. In: **Muller and Kirk's Small Animal Dermatology**, 7th Edition. Missouri, USA: Elsevier Mosby, 2013.

MÜNTENER T; SCHUEPBACH-REGULA G; FRANK, L.; RÜFENACHT, S; WELLE, M. M. Canine noninflammatory alopecia: a comprehensive evaluation of common and distinguishing histological characteristics. **Veterinary Dermatology** 23(3): 206-244.2012.

NELSON, R. W.; COUTO, C. G. **Medicina interna de pequenos animais** (Issue 1). Elsevier Editora.2015.

NUTTAL, T. **Enfermedades cutaneas del perro y el gato**. Grupoasis, Zaragoza, Espanha. 2010.

OFA, Breed club health surveys. Orthopedic fundation for animals. Disponível em: <http://www.offa.org/surveys/>. Acesso em 25 de setembro de 2021.

OHNEMUS, U. ; UENALAN, M. ; INZUNZA, J.; GUSTAFSSON, J.A. ; PAUS R. The hair follicle as an estrogen target and source. **Endocrine Reviews**, 27(6), 677–706.2006.

PARADIS, M. An approach to symmetrical alopecia in the dog. In **BSAVA Manual of Canine and Feline Dermatology** (pp. 91–102). BSAVA Library.2012.

SANTOS, S. Sucesso terapeutico com uso de implante de deslorelina em spitz acometido de alopecia x –relato de caso. XX Congresso Metodista de iniciação e produção científica e XX seminário de extensão. São Paulo. 2018. Disponível em:< <https://www.metodista.br/congressos-cientificos/index.php/CM2018/ECMS2018/paper/view/9749>>. Acesso em: 09 dez 2021.

TAKADA, K., KITAMURA, H., TAKIGUCHI, M., SAITO, M. & HASHIMOTO, A. Cloning of canine 21-hydroxylase gene and its polymorphic analysis as a candidate gene for congenital adrenal hyperplasia-like syndrome in Pomeranians. **Research in Veterinary Science**, 73 (2), 159–163, 2002.